

Lesiones noduliformes en el escroto en un paciente de 35 años

Pérez-Elizondo AD, Del Pino Rojas GT
Ciudad de México

Se atiende a un varón de 35 años de edad por presentar dermatosis localizada en la región escrotal.

Clínicamente se caracteriza por la presencia de múltiples neoformaciones sobreelevadas hemiesféricas bien definidas y duras a la palpación. Son de coloración rojizo-blanquecina, de diferentes tamaños. Tienden a la agrupación y confluencia y son asintomáticas (figura 1). Tiene una evolución de 6 años con emergencia progresiva de las mismas. Ocasionalmente tras la expresión manual da salida a un escaso material nacarado de aspecto yesoso.

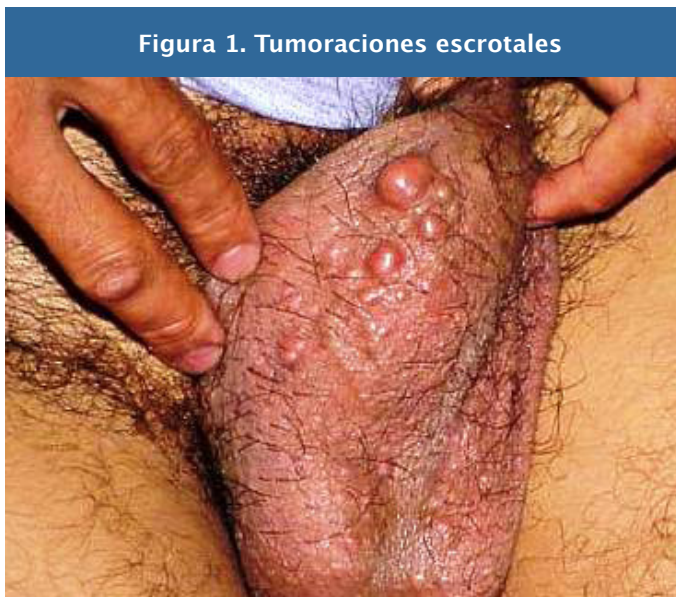

Figura 1. Tumoraciones escrotales

Se solicitan exámenes generales de laboratorio, incluyendo hemograma completo, química sanguínea de 6 elementos, exudado faríngeo y análisis de orina con urocultivo, que no reportan mayor anomalía de importancia para el padecimiento actual.

Por la morfología y topografía lesional se considera el diagnóstico presuncional de calcinosis cutánea idiopática del escroto. Se realiza biopsia escisional, previa inyección de lidocaína con epinefrina al 2%, y se envía la pieza patológica para su estudio histológico.

Tras emplear tinción de hematoxilina-eosina, se

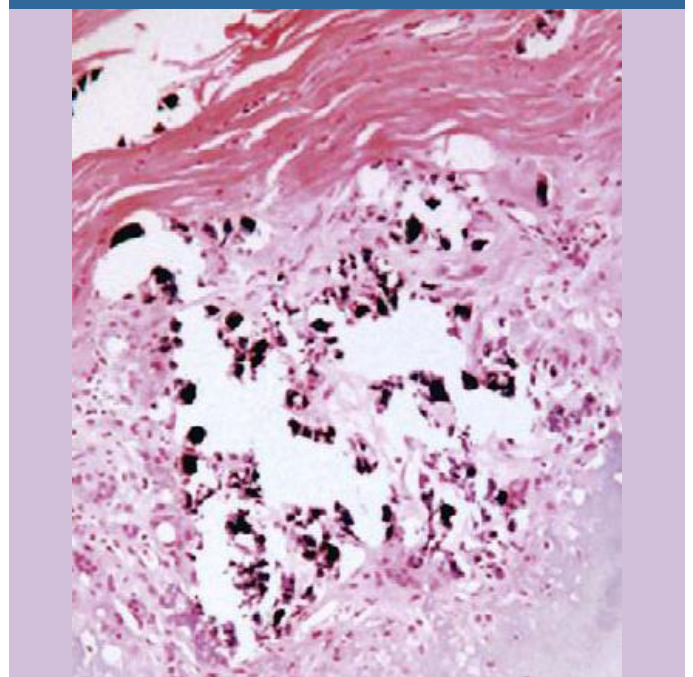
reporta intensa reacción inflamatoria fibroso-granulomatosa integrada por células gigantes multinucleadas que rodean depósitos amorfos de calcio y elementos basofílicos en la dermis media y reticular (figura 2).

Se explicó al paciente la naturaleza benigna y el curso crónico de su enfermedad, Se extirparon quirúrgicamente las neoformaciones más molestas y grandes a intervalos de 3 meses. Después de 3 años de seguimiento no se han desarrollado nuevas tumoraciones.

COMENTARIO

La calcinosis cutánea es una rara patología tegumentaria particularizada por la precipitación y depósito de hidroxapatita y fosfato cálcico en la piel y tejido graso subyacente, rara vez en estructuras miofasciales, tendones o hueso. Se clasifica en cinco variedades, tal y como se muestra en la tabla 1.

Figura 2. Depósito amorfo de calcio con reacción granulomatosa



La presentación escrotal, descrita inicialmente por Lewinsky en 1883, ha sido escasamente

reportada en la literatura médica, en la que se contabilizan alrededor de 150 casos.

Tabla 1. Clasificación de las calcificaciones cutáneas

DISTRÓFICAS:

- Conectivopatías
- Infecciones
- Traumatismos
- Porfiria cutánea

METASTÁSICAS:

- Insuficiencia renal crónica
- Hipervitaminosis D
- Sarcoidosis

IDIOPÁTICAS

- Calcificación escrotal

IATROGÉNICAS

- Infusión intravenosa de calcio

CALCINOSIS

- Osteodistrofia hereditaria de Albright

Aún se ignora su etiopatogénesis. Varios autores postulan el lento adelgazamiento y eventual desaparición del recubrimiento epitelial de la pared del aparato folicular y la formación de pequeños quistes de inclusión epidérmica. Al fragmentarse por estímulos irritativos externos en personas susceptibles, permiten la salida de la queratina hacia la dermis circunvecina con su consecuente calcificación y respuesta inflamatoria resultante.

BIBLIOGRAFÍA

- Reiter N, El-Shabrawi L, Leinweber B, Berghold A, Aberer E. Calcinosis cutis, Part I: Diagnostic pathway. *J Am Acad Dermatol* 2011;65:1-12.
- Alonso Romero L, Novales J, Aparicio Gracilazo C, Padilla C. Calcinosis cutánea idiopática. Reporte de un caso. *Rev Cen Dermatol Pascua* 2005;14:100-3.
- Walsh J. Calcifying disorders of the skin. *J Am Acad Dermatol* 1995;693-703.
- Spemolla A, Salmentón G, Valls V, Bonasse J, De Anda G. Enfoque diagnóstico de la calcinosis cutánea. A propósito de un caso. *Arch Pediatr Urug* 2004;75:323-6.