DIAGNÓSTICO POR IMAGEN

Espondilitis anquilopoyética

[1]González Sendra FJ, [2]Sánchez-Altares MJ, [3]Parra Gordo ML, [1]Caba Cueva M, [1]Aragonés García M

[1]Servicio de Radiodiagnóstico. Hospital Universitario La Princesa. Madrid
[2]Atención Primaria. Madrid
[3]Unidad de Imagen Médica. Hospital Universitari i Politècnic La Fe (Valencia)

La espondilitis anquilopoyética (EA) es una enfermedad inflamatoria, crónica y progresiva de las articulaciones cartilaginosas del esqueleto axial, articulaciones apendiculares proximales y de las entesis (inserción de los ligamentos y tendones en el hueso).

Es la más frecuente de las artropatías seronegativas. Es más frecuente y grave en varones (10:1); su inicio se produce entre los 15 y los 35 años. Aunque la etiología se desconoce, la alta prevalencia del marcador genético HLA-B27 en los pacientes afectados de raza blanca (mayor de 90 %) sugiere una etiología genética.

CLÍNICA

El diagnóstico precoz puede retrasarse. Los síntomas iniciales suelen ser insidiosos, con dolor inferior en espalda y rigidez matutina que se alivia con la actividad y se agrava con el reposo en posición supina. En las primeras fases el dolor es intermitente, luego constante y desaparece con la osificación de los ligamentos paravertebrales y articulaciones apofisarias.

Otros hallazgos físicos adicionales pueden ser la reducción del arco de movilidad, la disminución de la expansión torácica, las alteraciones posturales, la fiebre, la fatiga, la anorexia, la pérdida de peso y la anemia.

En las determinaciones de laboratorio la VSG es inespecífica y puede estar aumentada. El factor reumatoide y los ANA son negativos. La determinación del HLA-B27 puede encontrarse en todos los pacientes con enfermedades seronegativas y en un pequeño porcentaje de pacientes no afectados (6-8 %).

La radiografía simple es la modalidad más importante para el diagnóstico y la evaluación. La resonancia magnética (RM) es la exploración que confirma el diagnóstico en fase precoz y evalúa la respuesta al tratamiento.

HALLAZGOS RADIOLÓGICOS

ARTICULACIÓN SACROILIACA

Es la localización clásica de la afectación inicial. Aparece en los tercios medios e inferiores de la articulación en la superficie iliaca. Inicialmente los pacientes presentan osteoporosis periarticular sutil y pérdida de definición ósea cortical (figuras 1 y 2).

Después aparecen erosiones más evidentes, con bordes irregulares y ensanchamiento del espacio articular, con esclerosis reactiva parcheada (figuras 3 y 4). Se forman puentes óseos, que provocan anquilosis (figuras 5a y 5b). Posteriormente predomina una osteoporosis generalizada.

COLUMNA

Se produce espondilitis en 50 % de los pacientes, sobre todo en las uniones tóraco-lumbar y lumbosacra. La afectación es contigua, en sentido ascendente, bilateral y simétrica. Se afecta la unión disco-vertebral, las articulaciones apofisarias, costo-vertebrales y atlanto-axial.

UNIÓN DISCO-VERTEBRAL

Aparecen osificaciones finas y verticales (sindesmofitos), que forman puentes entre vértebras adyacentes con anquilosis de los segmentos. Un sindesmofito comienza como una erosión focal con esclerosis en los bordes anteriores del cuerpo vertebral. Las pequeñas lesiones en las esquinas (lesiones de Romanus) provocan la pérdida de la concavidad vertebral anterior normal y producen una forma cuadrada de los cuerpos. Es un hallazgo útil para el diagnóstico precoz. Se produce esclerosis reactiva secundaria y se denomina *signo del*

ángulo de marfil (figuras 6 y 7).

La osificación en las fibras anulares externas provoca sindesmofitos marginales finos que se encuentran en las caras ántero-laterales de la columna (figuras 8, 9 y 10). Otras anomalías son:

• La calcificación discal, frecuente en enfermedades que cursan con movilidad vertebral reducida (figura 11).

• El abombamiento discal en las fases finales: la osteoporosis hace que los platillos vertebrales se debiliten, se hagan cóncavos y tomen aspecto biconvexo.

• Las lesiones de Anderson, causadas por proceso destructivo o erosivo que afecta a la unión disco-vertebral (figura 12).

ARTICULACIONES APOFISARIAS Y LIGAMENTOS POSTERIORES

La anquilosis es secundaria al proceso erosivo y se acompaña de fusión ósea y osificación capsular. Se produce reducción de la lordosis lumbar-cervical y aumento de la cifosis dorsal. La fusión apofisaria bilateral produce dos radiopacidades lineales verticales, que se conoce como *signo de la vía del tren* en la radiografía AP.

Si se osifican los ligamentos interespinoso y supraespinoso, las tres bandas verticales se denominan *signo del tranvía*; si sólo hay una banda vertical, se denomina *signo de la daga*.

A medida que progresan las lesiones, aparece un perfil vertebral ondulado o [columna de bambú] en una minoría de pacientes; tarda unos 10 años en producirse (figuras 13 y 14).

ARTICULACIONES COSTO-VERTEBRALES

La fusión ósea es responsable de la limitada expansión torácica.

ATLANTO-AXIAL

Menos frecuente e intensa, pero similar a la artritis reumatoide. Puede provocar una subluxación atlanto-axial, erosiones o destrucción completa de la apófisis odontoides.

Las fracturas vertebrales o en [tallo de zanahoria] suelen deberse a traumatismo banal sobre un hueso osteoporótico por anquilosis/artrodesis relacionada con la enfermedad (figura 15).

ESQUELETO APENDICULAR

Aparece en las grandes articulaciones proximales (espondilitis rizomiélica), sobre todo en la cadera (50 %), acompañada de estrechamiento concéntrico del espacio articular, erosiones leves y protrusión del acetábulo. Puede haber proliferación ósea con osteofitosis femoral.

La articulación gleno-humeral es la segunda articulación periférica en frecuencia, con alteraciones similares a las de la cadera. La afectación crónica puede provocar una rotura del manguito de los rotadores,

En las fases avanzadas hay osteopenia y anquilosis articular grave (figuras 16 y 17).

ENTESOPATÍA

Son frecuentes las erosiones óseas y la proliferación ósea en las entesis de pelvis, calcáneo y rótula, con aspecto radiográfico deshilachado (barbas periostóticas).

TRATAMIENTO

Debe centrarse en el alivio del dolor y en un plan para retrasar las deformidades articulares-posturales. Si las articulaciones están inflamadas y duelen, pueden utilizarse antiinflamatorios no esteroideos y facilitar el ejercicio. Es necesaria la rehabilitación y los ejercicios para mantener el movimiento y la función articular adecuados.

Los pacientes experimentan exacerbaciones leves-moderadas que alternan con periodos asintomáticos. En ocasiones, la evolución es grave y progresiva con incapacidades importantes.

Figuras 1 y 2. Radiografías AP de articulaciones sacroiliacas (SI), en las que se aprecia pérdida de definición ósea cortical (flechas).

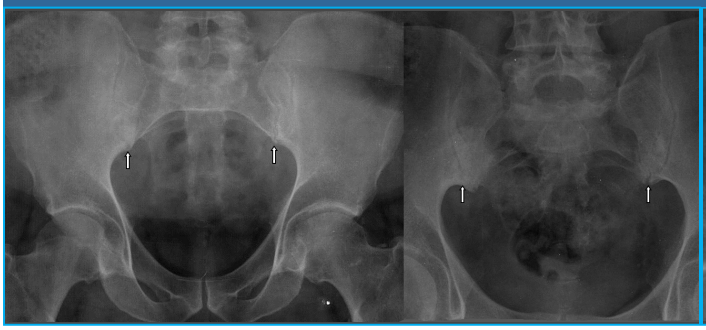

Figuras 3 y 4. Radiografías de articulaciones SI con sacroileítis bilateral por EA. Se aprecian bordes articulares irregulares, ensanchamiento del espacio articular y esclerosis reactiva.

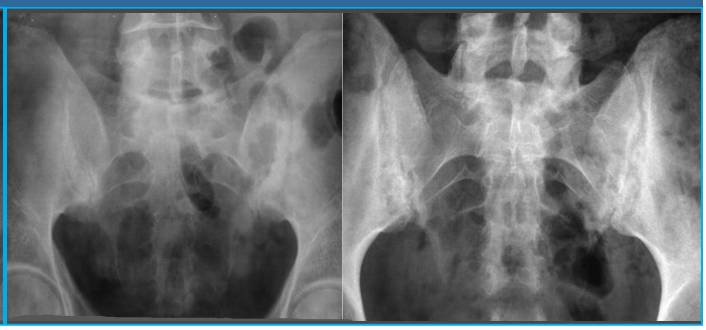

Figura 5a. Radiografía simple que muestra esclerosis con pérdida de la interlínea articular.
Figura 5b Anquilosis sinovial y ligamentosa en paciente con sacroileítis evolucionada por EA.

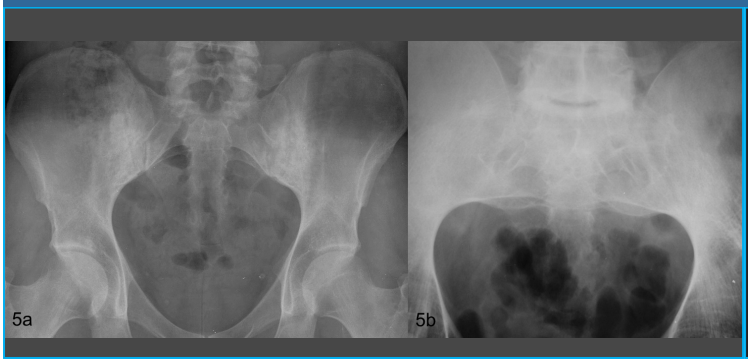

Figuras 6 y 7. Radiografías laterales de columna lumbar. Erosión de ángulos anteriores de los cuerpos y esclerosis reactiva con cuadratura de los cuerpos y ángulos de marfil (flechas).
del espacio articular y esclerosis reactiva.

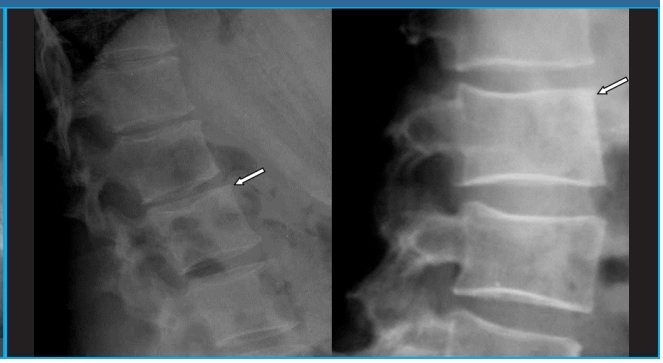

Figura 8. Radiografía lateral de columna cervical con cuadratura de los cuerpos y sindesmofitos anteriores

Figuras 9 y 10. Radiografías de columna lumbar con aparición de sindesmofitos con espacios discales preservados. Los sindesmofitos se producen por osificación de las fibras de Sharpey (anillo fibroso del disco) y de las hojas profundas del ligamento longitudinal.

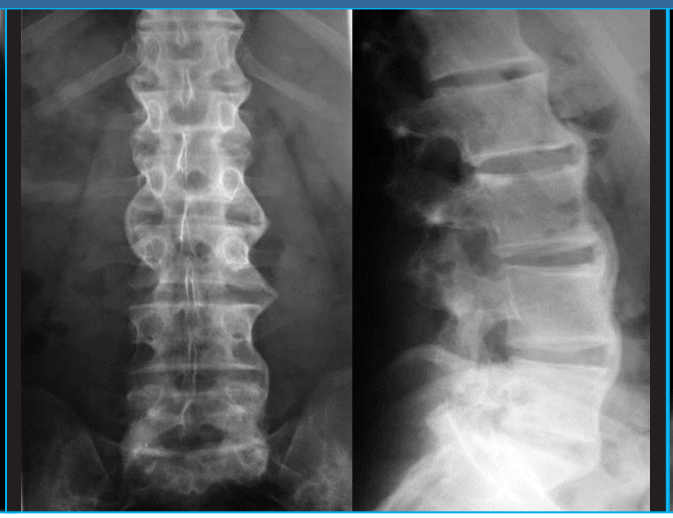

Figura 11. Radiografía lateral de columna lumbar con cuadratura de cuerpos vertebrales y calcificaciones discales (flechas) por EA

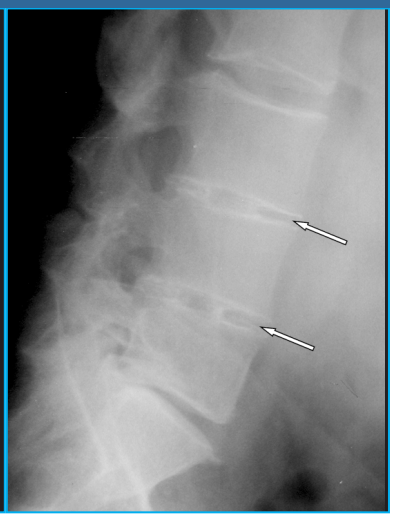

Figura 12. Radiografía AP de columna dorsal con sindesmofitos laterales y lesión de Anderson en D6 (flecha) del espacio articular y esclerosis reactiva.

Figuras 13 y 14. Osificación de todos los ligamentos, incluso losInterespinosos, con signo de columna en caña de bambú

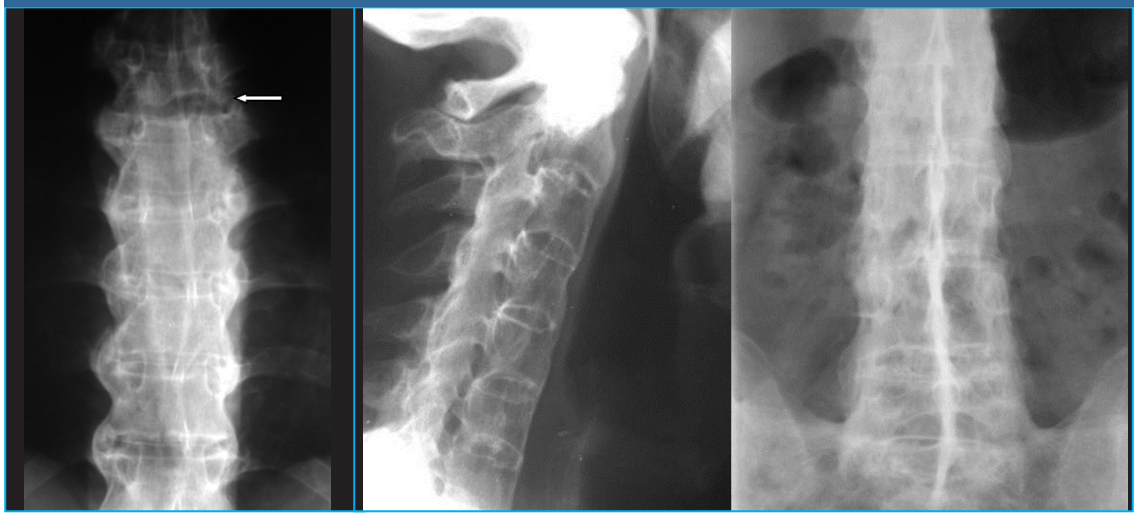

Figura 15. Radiografía lateral de columna cervical con intensa osteoporosis y fractura en tallo de zanahoria en C4-C5.

Figuras 16 y 17. Anquilosis articular en la articulación coxo-femoral y fémoro-tibial en EA avanzada

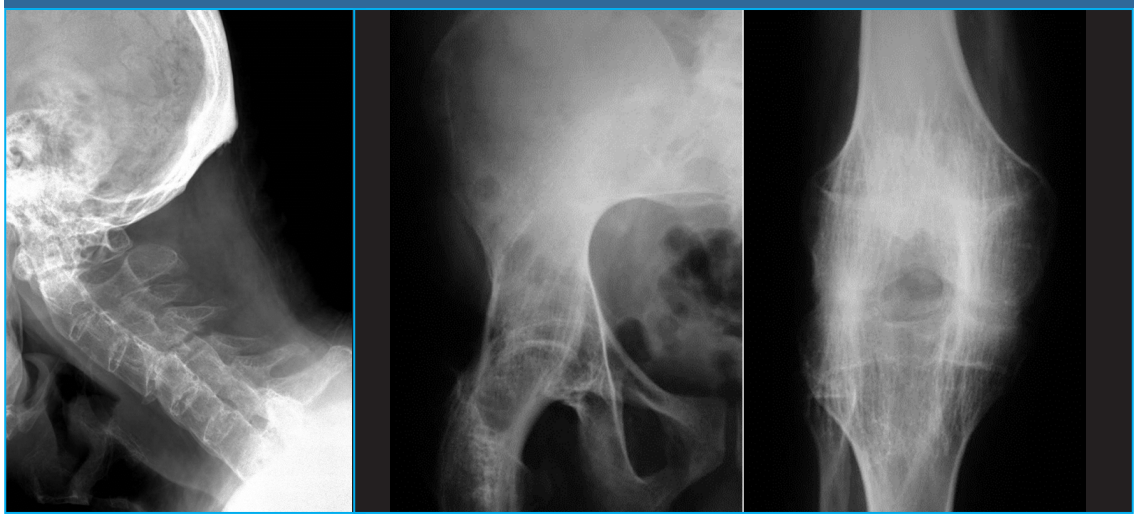

BIBLIOGRAFIA

- Rudwaleit M, Taylor WJ. Classification criteria for psoriatic arthritis and ankylosing spondylitis/axial spondyloarthritis. Best Pract Res Clin Rheumatol 2010;24:589-604.
- Chen HA, Chen CH, Liao HT, Lin YJ, Chen PC, Chen WS, et al. Factors associated with radiographic spinal involvement and hip involvement in Ankylosing Spondylitis. Semin Arthritis Rheum 2010;40:552-8.
- Ulusoy H, Kaya A, Kamanli A, Akgol G, Ozgocmen S. Radiological scoring methods in ankylosing spondylitis: a comparison of the reliability of available methods. Acta Reumatol Port 2010;35:170-5.
- Kaya A, Ozgocmen S, Kamanli A, Ardicoglu O. Bone loss in ankylosing spondylitis: does syndesmophyte formation have an influence on bone density changes? Med Princ Pract 2009;18:470-6.