REVISIÓN

Aspectos históricos, epidemiológicos, fisiopatológicos, diagnósticos, clínicos y terapéuticos del síndrome de Wolf-Parkinson-White

[1]Hermida Pérez JA, [2]Hernández Guerra JS, [1]Sobenes Gutiérrez RS

[1]Centro de Salud de El Paso
[2]Centro de Salud de Villa de Mazo
Santa Cruz de Tenerife

El síndrome de Wolff-Parkinson-White (SWPW) está incluido dentro de los síndromes de preexcitación de los ventrículos del corazón. Es una anomalía congénita producida por la existencia una vía accesoria anómala conocida como haz de Kent, que salva el sistema normal de conducción y une directamente aurículas y ventrículos[1]. Debe su nombre a John Parkinson, Paul Dudley White y Louis Wolff, quienes realizaron su descripción inicial en 1930[2].

Es un trastorno en el que los ventrículos se activan, además de por el nodo aurículo-ventricular (NAV), por la vía anómala que conduce con mayor rapidez que el sistema de conducción cardiaco específico, lo que da lugar a fenómenos de reentradas aurículo-ventriculares (AV) y a otras arritmias como fibrilación o flutter auricular (FA), que en algunos casos pueden comprometer la vida del paciente (figura 1)[3].

Es importante el diagnóstico de los pacientes con SWPW y la identificación de quienes tienen alto riesgo de muerte súbita (MS). En estos últimos está indicado el tratamiento definitivo por ablación de la vía accesoria con radiofrecuencia, cuyos resultados son excelentes, aunque no está exenta de riesgos[3].

Hay dos tipos de síndromes de preexcitación: el SWPW o de preexcitación ventricular verdadera y el síndrome de Lown-Ganong-Levine o de conducción AV acelerada[4].

Las derivaciones AV que conducen en dirección anterógrada producen un electrocardiograma (ECG) típico con un intervalo PR corto (<0,12 seg), una rama de ascenso del QRS irregular (la onda delta), que se manifiesta en la pendiente del principio de la rama ascendente de la onda R. Esta onda delta, producida antes y durante la fase inicial de la onda R, acarrea un acortamiento del intervalo PR y un alargamiento de la duración del complejo QRS (figuras 2 y 3)[4,5].

En un individuo asintomático el SWPW suele diagnosticarse mediante el ECG de superficie (figura 3)[3-5], en el que se observan los rasgos electrocardiográficos característicos de este síndrome.

Para confirmar el diagnóstico, localizar la derivación y determinar en cuántas existe, demostrar su papel en la génesis de la arritmia, determinar la posibilidad de aparición de frecuencias que pongan en riesgo la vida durante el aleteo o FA y valorar las opciones terapéuticas, en los pacientes sospechosos de padecer un SWPW se debe realizar una evaluación electrofisiológica[3-5].

La conducta terapéutica ante el SWPW ha variado considerablemente: inicialmente la única opción de tratamiento era farmacológica; posteriormente en la década de los años 70 y 80 se utilizó con éxito la ablación quirúrgica, indicada en los casos muy sintomáticos, refractarios a tratamiento médico y de alto riesgo de MS[3-5].

El tratamiento definitivo para el SWPW es una

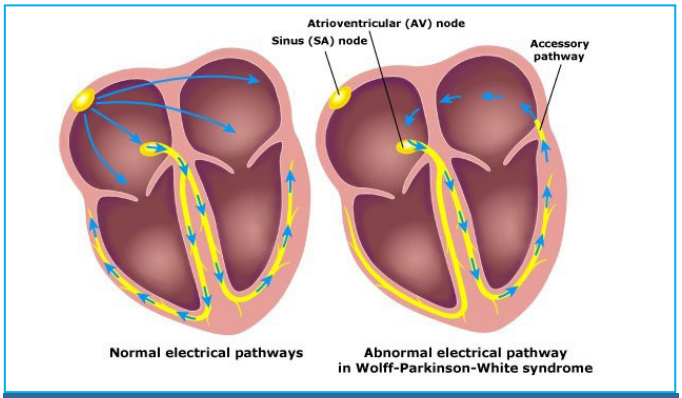

Figura 1. Representación gráfica del SWPW

destrucción de la vía eléctrica anormal mediante la ablación con catéter por radiofrecuencia, indicada prácticamente en todos los pacientes sintomáticos o bien en los considerados de alto riesgo; sin embargo, su aplicación es controvertida en pacientes asintomáticos de riesgo intermedio o bajo; en este grupo se encuentran aquellos con preexcitación intermitente.

Realizada por un electrofisiólogo experimentado, la ablación por radiofrecuencia tiene una alta tasa de éxito. En estos casos el paciente está por lo general curado. Después de una ablación satisfactoria, las tasas de recurrencia son menores de 5 %[6,8].

Nuestro trabajo se centró básicamente en la búsqueda de literatura médica actualizada a través de revistas, libros de texto y portales médicos en internet, para conocer los aspectos históricos, epidemiológicos, fisiopatológicos, diagnósticos, clínicos y terapéuticos del SWPW.

Se documentaron los siguientes aspectos históricos:

• Su inicial descripción en la literatura médica.

• Las primeras publicaciones sobre los diferentes tratamientos, desde sus inicios con la terapia farmacológica, pasando por la destrucción por cirugía abierta de las vías accesorias anómalas de conducción hasta llegar los modernos estudios electrofisiológicos y la ablación por catéter percutáneo de radiofrecuencia.

• Se buscaron y reflejaron en el trabajo los descubridores de mecanismos fisiopatológicos que originan esta patología.

Se hizo un análisis de los datos epidemiológicos actuales con respecto a la incidencia, prevalencia y frecuencia según el sexo.

Desde el punto de vista de la patogenia del SWPW se destacaron los mecanismos fisiopatológicos de producción y las características anatomo-fisiológicas de las vías anómalas de conducción AV.

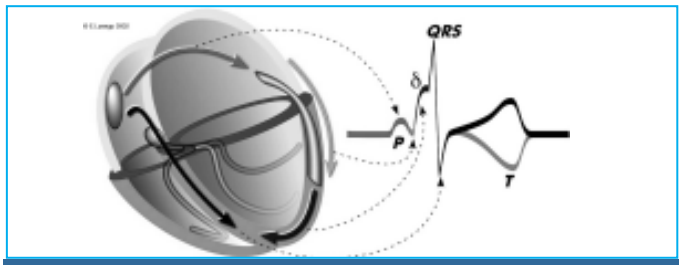

Figura 2. Rasgos electrocardiográficos característicos del SWPW: la onda delta característica, el intervalo PR corto de 0,08 segundos, y el complejo QRS ensanchado de 0,12 segundos

Se analizaron los aspectos clínicos de la enfermedad y se hizo especial énfasis en el papel del médico de atención primaria (MAP) como principal agente para su detección inicial a partir de los casos sintomáticos, de los síntomas observados y de las manifestaciones electrocardiográficas del síndrome.

Describimos diversos casos clínicos que se han publicado; a través de ellos se observan las diferentes patologías a las que se puede asociar el SWPW.

Se realizó una búsqueda de literatura enfocada a valorar los factores predictores de riesgo de MS en pacientes con SWPW y los estudios poblacionales extrahospitalarios sobre dicho riesgo en pacientes con síndromes de preexcitación, incluyendo nuestra casuística.

Se ha efectuado una valoración del tratamiento. Destaca el importante papel de la ablación por radiofrecuencia, sus indicaciones y las razones para ser considerada el *gold standard* en el abordaje terapéutico de esta patología.

Con todos los datos obtenidos en nuestra búsqueda bibliográfica, se elaboraron las figuras ilustrativas para una mejor comprensión del tema.

EL SÍNDROME DE WOLFF-PARKINSON-WHITE A LO LARGO DE LA HISTORIA

DESCRIPCIÓN INICIAL DEL SWPW Y DE SU FISIOPATOLOGÍA

En un informe inicial de 11 pacientes, Louis Wolff, John Parkinson y Paul White describieron el síndrome que hoy lleva sus nombres en 1930[1]. Se caracterizaba por la combinación de bloqueo de rama, intervalo PR corto y taquicardia paroxística, que incluye FA. Se trataba de pacientes jóvenes, saludables y sin datos de cardiopatía estructural; su ECG se tornaba normal de manera espontánea o por retiro del tono vagal ocasionado por el ejercicio o la administración de atropina. Concluyeron que la estimulación vagal era la responsable de este patrón electrocardiográfico característico de tipo funcional y que esto no indicaba enfermedad cardiaca[1,2].

En 1943 Wolferth y Wood[7] sostienen la hipótesis

de que el mecanismo de producción de este síndrome se basa en la presencia de una vía accesoria AV. Esto fue observado y publicado en 1913 por Stanley Kent[1], que postuló el mecanismo por el que el impulso auricular llegaba a los ventrículos, algo que en 1943 fue demostrado histológicamente en un paciente con este síndrome[7].

Los pacientes afectados por esta enfermedad sufren de crisis recurrentes de taquicardia, los cuales desde entonces eran tratados farmacológicamente con las drogas existentes; sin embargo, y a pesar del advenimiento de nuevas estrategias farmacológicas, muchos pacientes eran refractarios al tratamiento médico y no se lograba un control adecuado de su enfermedad[7].

PRIMERA ABLACIÓN QUIRÚRGICA DE UNA VÍA ACCESORIA

En 1968 el grupo de Will Sealy[8], de la Universidad de Duke, publicó la primera ablación quirúrgica de una vía accesoria, lo que dio inicio al tratamiento no farmacológico para la cura definitiva de este síndrome. A pesar de su éxito, esta terapia tenía las limitaciones de requerir cirugía a tórax abierto con los consiguientes efectos de morbimortalidad inherentes al procedimiento.

INTRODUCCIÓN DE LA ABLACIÓN PERCUTÁNEA POR CATÉTER DE LA UNIÓN AURÍCULO-VENTRICULAR

El tratamiento quirúrgico se mantuvo durante más de 20 años hasta la introducción exitosa de la ablación percutánea por catéter de la unión AV en 1982[9]; esto estimuló el interés en la ablación no quirúrgica de las vías accesorias en el SWPW. Esta terapéutica inicial usó, con un éxito moderado, choques de corriente continua de alta energía aplicados cerca del ostium del seno coronario para ablación de vías de localización póstero-septal y en la superficie endocárdica en el anillo tricuspídeo, dirigidas a la ablación de las vías accesorias laterales derechas. No obstante, los choques de alta energía se asociaron a complicaciones serias, como perforación cardiaca, choque cardiogénico, espasmo arterial coronario, bloqueo AV y aparición tardía de FV[9,10].

PRIMEROS CASOS DE ABLACIÓN CON CATÉTER

Los primeros casos de ablación con catéter en este síndrome fueron reportados por Jackman en 1991[11]. La técnica ha beneficiado a un gran número de individuos y en la actualidad se considera que el SWPW es una enfermedad curable hasta en 95 % de los casos. Asimismo, el avance tecnológico en el diseño de los catéteres y la perfección de las diferentes técnicas de abordaje han hecho que la tasa de complicaciones sea menor de 2 %[11].

EPIDEMIOLOGÍA

Figura 3. ECG realizado a la paciente de forma rutinaria a petición de la misma en el que observamos un síndrome de preexcitación o SWPW. Se observa el PR corto y las ondas delta (ver flechas)

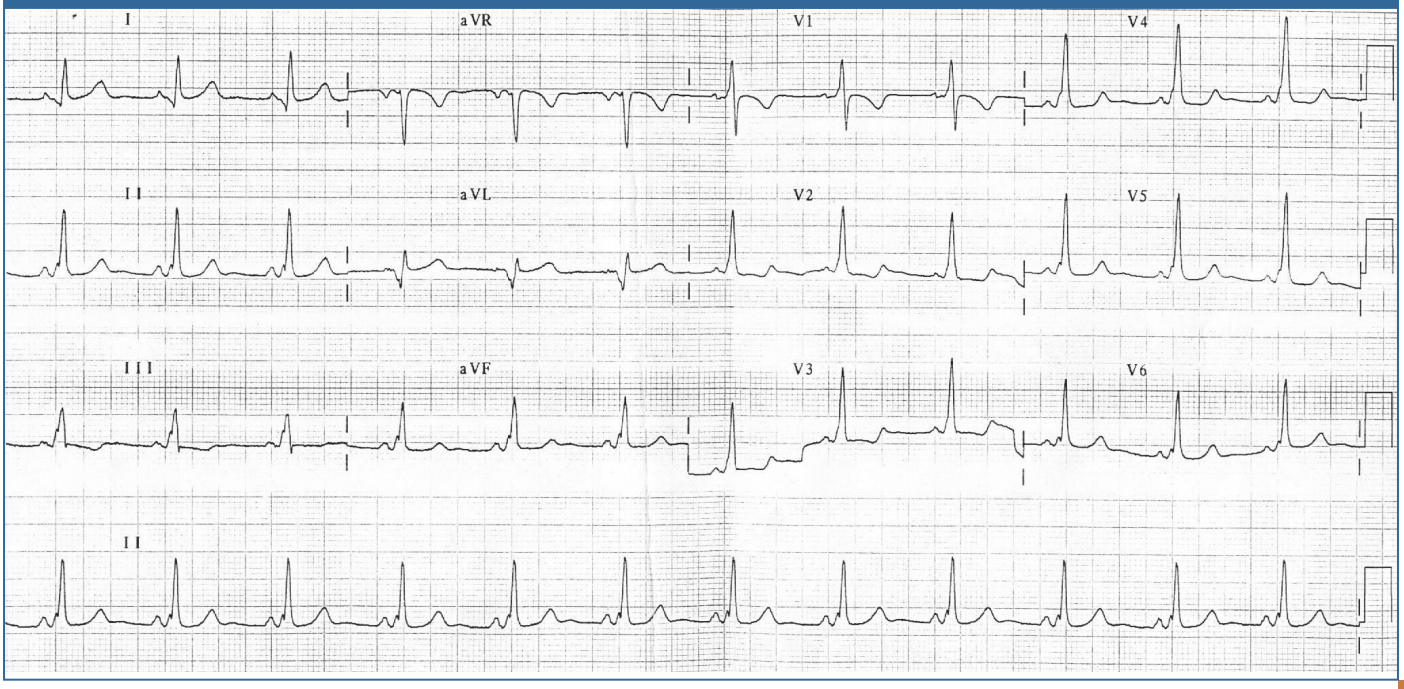

La incidencia de este síndrome se estima en 1,5/1000 habitantes; si bien tiene un curso generalmente benigno, la MS puede ser su primera manifestación[4,5,9,10].

Su prevalencia es de 0,1-3 % de la población general y es más frecuente en varones que en mujeres, con una relación de 2:1[5]. En un estudio realizado con 270 personas de entre una muestra de 226.464, se obtuvo una prevalencia de 1,2 %. Otros autores plantean que la prevalencia del SWPW es de 1,5-3 por 1000 en la población general, y se eleva a 5,5 por 1000 entre los familiares de primer grado de los pacientes[3-5]. En todo caso, es una patología infraestimada debido a que numerosos afectados permanecen asintomáticos toda su vida y en muchos pacientes la preexcitación en el ECG no es constante.

El 80-90 % de los casos se detecta en menores de 50 años. Los recién nacidos no suelen presentar taquicardias durante su primer mes de vida. A partir del primer año decrece de nuevo la presencia de las mismas y se considera que aproximadamente 75 % de los niños que presentan taquiarritmias por encima de los 5 años de vida las tendrán también en la edad adulta[3-5].

HAZ DE KENT

La vía accesoria de conducción AV, el haz de Kent, está conformada por estructuras fibrilares con un diámetro de 0,5-2 mm, constituidas por miocardiocitos, miocardio común auricular o ventricular y, con una frecuencia mucho menor, por fibras de Purkinje o por células P, que comunican las aurículas y ventrículos a través de los anillos AV[4,5]. Se trata de una comunicación eléctrica anormal entre las aurículas y los ventrículos; no comparte las propiedades del nódulo AV, con lo que puede conducir la actividad eléctrica a un ritmo significativamente más alto, lo que resulta potencialmente peligroso porque puede causar inestabilidad hemodinámica. En algunos casos, la combinación de la existencia de una vía accesoria y el desencadenamiento de arritmias cardiacas puede generar fibrilación ventricular (FV), una de las principales causas de MS[3-5].

Los haces anómalos responsables del síndrome suelen ser estructuras bien delimitadas, que se sitúan en los anillos AV derecho e izquierdo. Es probable que una geometría peculiar de las vías accesorias AV y el fenómeno de "impedancia asimétrica", descrito por De la Fuente y cols (1961)[12], faciliten la conducción retrógrada del impulso eléctrico, aun cuando la propagación anterógrada esté abolida por completo, tal como sucede en las conexiones accesorias AV *ocultas*.

PAPEL DE LA HERENCIA: FORMA FAMILIAR DEL SWPW

El SWPW tiene una forma familiar hereditaria. En 2001 Gollop y cols[13] identificaron el gen responsable de esta. Para ello investigaron a dos familias en las que el SWPW se expresa de forma autosómica dominante; la causa parece ser una mutación en el cromosoma 7q34-q36, en los genes que codifican la subunidad AMP-proteín-quinasa activada, y la misma es el resultado de la sustitución de la glutamina por la arginina en el residuo 302 en la proteína.

DIAGNÓSTICO DEL SWPW

El término SWPW designa a pacientes que presentan la anormalidad electrocardiográfica característica junto con episodios de taquicardia.

En un estudio poblacional se encontró que aproximadamente 50 % de los sujetos con el diagnóstico electrocardiográfico de SWPW habían estado asintomáticos hasta el momento de realizarse el electrocardiograma. De ellos un 30 % presentaron taquicardias en los 10 años siguientes.

La taquicardia más frecuentemente encontrada en pacientes con el SWPW es la taquicardia paroxística supraventricular. Su presentación clínica habitual es la de un episodio de palpitaciones rápidas, de inicio súbito y en general sin relación con el esfuerzo ni otros desencadenantes. Su duración es variable, de unos minutos a horas. El mecanismo que más frecuentemente la provoca en estos pacientes es la reentrada ortodrómica, motivo por el cual la taquicardia es de QRS estrecho y sin datos de preexcitación. Aproximadamente 60 % de las taquicardias en el SWPW tienen este mecanismo; mucho más infrecuente (1-11 % según las series) es la reentrada antidrómica. El impulso baja por la vía accesoria en este caso y sube de los ventrículos a las aurículas por el nodo AV. Por ello el electrocardiograma en taquicardia mostrará un QRS ancho, con preexcitación máxima.

La segunda taquicardia en cuanto a frecuencia de presentación es la FA. Se da en 12-35 % de los pacientes con SWPW. Las vías accesorias, y más si son múltiples, favorecen la aparición de FA. Esta arritmia se puede desencadenar como una taquicardia de QRS estrecho o de QRS ancho, bien sea por preexcitación (conducción por la vía accesoria) o bien por aberrancia o bloqueo de rama en el haz de His. La FA conducida a los ventrículos a través de una vía accesoria puede generar, si la respuesta ventricular es rápida, síncope e incluso fibrilación ventricular y muerte súbita.

Un porcentaje no despreciable de pacientes con SWPW presentan síncope. En un subgrupo de ellos el síncope significa la presencia de arritmias con respuesta ventricular muy rápida y mal tolerada, pero en otros se ha achacado a una anormal respuesta vasomotora durante la taquicardia. Además, el síncope puede estar o no en relación con un episodio de taquicardia (recordemos que se trata con frecuencia de pacientes jóvenes, población con una relativamente alta incidencia de síncope vaso-vagal). De hecho, los estudios no han demostrado un valor pronóstico del síncope en estos pacientes.

La MS puede ser también una forma de debut de la enfermedad, aunque el riesgo de MS en pacientes asintomáticos es menor del 1/1000. Se considera que la mayor parte de episodios de MS en pacientes con SWPW está en relación con episodios de FA con conducción al ventrículo por la vía accesoria y posterior degeneración a FV. La presencia de intervalos RR menores de 250 mseg durante la FA o taquicardias preexcitadas espontáneas es el más importante marcador de riesgo de MS por FV. En cambio, el mismo dato durante la FA inducida con motivo del estudio electrofisiológico tiene una especificidad muy baja, lo que ha influido en el abandono por parte de la mayoría de los expertos de este estudio en pacientes asintomáticos. También es mayor el riesgo en pacientes con antecedentes familiares de MS y con múltiples vías accesorias. Se ha demostrado que los pacientes con taquicardia por reentrada antidrómica tenían un mayor riesgo de MS por degeneración de FA preexcitada en fibrilación ventricular. Además, estos pacientes tienden a debutar a edades tempranas y con frecuencia presentan síncope o presíncope en su evolución[14,15].

ELECTROCARDIOGRAMA

Las derivaciones AV que conducen en dirección anterógrada producen un ECG típico con un intervalo PR corto (<0,12 seg) y una rama de ascenso del QRS irregular (onda delta), que se manifiesta en la pendiente del principio de la rama ascendente de la onda R; al ser menos pronunciada de lo normal, después de algunas centésimas de segundo la pendiente vuelve a ser normal. Esta onda delta, que se verifica antes y durante la fase inicial de la onda R, acarrea un acortamiento del intervalo PR y un alargamiento de la duración del complejo QRS, así como trastornos de repolarización y un complejo QRS ancho. Este patrón es consecuencia de la fusión de la activación de los ventrículos por la vía que constituye la derivación y por el NAV y sistema de His-Purkinje (figuras 2 y 3)[4,5].

ECOCARDIOGRAFÍA

Se debe realizar un ecocardiograma a todos los pacientes sintomáticos o con alteraciones en la exploración física. Recomendamos también realizar ecocardiograma a todos los pacientes diagnosticados en edades tempranas por la asociación del síndrome con malformaciones cardiacas congénitas[6].

MONITORIZACIÓN CON HOLTER Y PRUEBA DE ESFUERZO

En casos seleccionados estará indicado la monitorización con holter de arritmias en pacientes con alta sospecha diagnóstica del SWPW en quienes no se haya podido registrar la taquicardia. En los raros casos en los que la taquicardia se relaciona con el ejercicio físico está justificada la prueba de esfuerzo[6].

SWPW SINTOMÁTICO Y ASINTOMÁTICO

CASO CLÍNICO CON SWPW SINTOMÁTICO

Varón, deportista, de 44 años de edad. De forma súbita presentó palpitaciones rápidas, disnea y lipotimia. En Servicio de Urgencias se presenta disneico, diaforético e hipotenso.

En el ECG se observa taquicardia de QRS ancho, irregular, con un intervalo RR inferior a 200 mseg, compatible con FA en presencia de una vía accesoria póstero-septal derecha.

Es tratado con cardioversión eléctrica por

desarrollar FV. El ECG posterior a la estabilización muestra ritmo sinusal con síndrome de preexcitación de localización póstero-septal derecha.

En la monitorización con holter de 24 horas se observa ritmo sinusal con síndrome de preexcitación intermitente a frecuencias cardiacas bajas.

Es dado de alta con tratamiento y seguimiento por Cardiología.

A pesar del tratamiento médico, presenta FA con conducción por la vía accesoria y compromiso hemodinámico que precisan ingreso y cardioversión eléctrica.

En la exploración física se encuentra soplo regurgitante mitral II/IV.

Ecocardiograma: insuficiencia mitral moderada por prolapso valvular mitral secundario a probable ruptura de cuerda tendinosa. La aurícula izquierda mide 45 mm, el diámetro diastólico del ventrículo izquierdo es de 54 mm y la fracción de eyección de 62 %.

Estudio electrofisiológico: se obtiene un periodo refractario efectivo de la vía accesoria superior a 350 mseg. Se localiza el sitio de mayor preexcitación en la región póstero-septal derecha, donde se aplica radiofrecuencia a 70 °C durante 4 minutos con lo que se logra eliminar la preexcitación[10].

CASO CLÍNICO CON SWPW ASINTOMÁTICO

Mujer de 42 años de edad, sin antecedentes de interés. Acude a consulta y solicita la realización de un ECG de carácter rutinario. La paciente se encuentra asintomática.

El examen físico muestra buena coloración de piel y mucosas, auscultación cardio-respiratoria normal, abdomen sin hallazgos, exploración neurológica normal, exploración ORL normal, cabeza, cuello, tronco y extremidades normales; TA 130/80 mmHg, 86 lpm, peso 70 kg, talla 168 cm.

En el ECG se observan las características del SWPW: PR corto y presencia de onda delta; el resto del trazado es compatible con la normalidad (figura 3).

La paciente es remitida a Cardiología.

Estos casos pueden ser detectados con cierta frecuencia en las consultas de atención primaria y además en reconocimientos médicos de empresa, a deportistas y similares[16].

SWPW ASOCIADO A OTRAS PATOLOGÍAS

AFECCIONES CARDIACAS

FIBRILACIÓN AURICULAR

Wolff, Parkinson y White señalaron en su artículo original[2] que los pacientes con preexcitación ventricular tienen una mayor predisposición a experimentar fibrilación y aleteos auriculares que la población general. Esta arritmia suele ser paroxística más que persistente o permanente. Su aparición parece ser facilitada por la coexistencia de cardiopatías subyacentes. La FA puede ser iniciada por una taquicardia supraventricular por macrorreentrada o por taquicardia auricular.

Es la segunda arritmia más común después de las taquicardias reentrantes AV ortodrómicas, con una prevalencia de 10-38 %.

En el SWPW la FA se presenta como una taquicardia irregular, con QRS ancho y se encuadra en el grupo de las llamadas taquicardias preexcitadas. El antecedente de la presentación en ritmo sinusal de un patrón electrocardiográfico de SWPW, unido a la presencia de un intervalo R-R irregular durante la taquicardia, son elementos clave para el diagnóstico inmediato.

Esta arritmia debe ser diferenciada de una FA ordinaria con QRS ancho por aberración y conduciendo por el nodo AV. La principal característica diferencial de la FA preexcitada (FAP) es que los primeros 40 mseg del complejo QRS en las 12 derivaciones del ECG coinciden con la morfología de los primeros 40 mseg (zona de la onda delta) del ECG en ritmo sinusal con preexcitación. Cuando la frecuencia ventricular es muy elevada y los QRS son muy aberrantes se puede diagnosticar erróneamente como taquicardia ventricular. Es necesario destacar que puede presentarse básicamente de dos formas:

- El ritmo auricular desorganizado es conducido a los ventrículos por el sistema normal de conducción alternando intermitentemente con conducción anterógrada por la vía accesoria.
- Los impulsos fibrilatorios de las aurículas llegan al ventrículo por la vía accesoria; esta forma tiene peor pronóstico.

En algunos casos la FAP es la arritmia de debut en pacientes con SWPW y puede desencadenar síncope y MS. La FA en presencia de vías accesorias con periodos refractarios anterógrados muy cortos puede generar frecuencias ventriculares elevadas con el consiguiente riesgo de FV. En estos pacientes el riesgo de muerte súbita está estimado en menos de 0,10 % por paciente y año, y no es fácilmente predecible.

Informes recientes muestran que la FAP puede presentarse por primera vez en un rango de edades de 10-72 años, aunque también se ha reportado un caso de un paciente que debutó a los 82 años con esta arritmia[17].

CARDIOPATÍAS CONGÉNITAS

El 95 % de los casos no presenta cardiopatía asociada, aunque puede hacerlo a otras anomalías congénitas, como la enfermedad de Ebstein, el prolapso de la válvula mitral, la esclerosis tuberosa, el síndrome de Brugada, la rara asociación con la agenesia de la vena cava inferior y la transposición corregida de los grandes vasos[18].

En la literatura médica francesa se recoge una de las mayores experiencias de asociación del SWPW con cardiopatías congénitas o adquiridas. De las 10.750 cardiopatías analizadas, apenas 49 (0,45 %) eran portadoras de SWPW; por otro lado, en 1348 casos de comunicación interauricular (CIA) se encontraron 5 pacientes con síndromes de preexcitación[19].

COMUNICACIÓN INTERAURICULAR

Se ha comunicado un caso de SWPW asociado a CIA por defecto septal en una paciente de 22 años de edad, que presentó disnea progresiva y episodios de taquicardias. La ecocardiografía doppler de superficie demostró la CIA, que se confirmó por vía transesofágica; el ECG y el estudio electrofisiológico reveló SWPW, con vía anómala ántero-septal. La vía anómala fue interrumpida con la aplicación de radiofrecuencia y un mes después la CIA fue corregida quirúrgicamente. Al cabo de un año la paciente permanecía asintomática[20].

ANOMALÍA DE EBSTEIN

La anomalía de Ebstein asociada al SWPW fue descrita por Wilheim Ebstein en 1866[21]. Se trata de una malformación de la válvula tricúspide que consiste básicamente en el desplazamiento hacia la cavidad ventricular de la valva septal y posterior; la valva anterior, por lo general, es displásica y de movilidad variable según el grado de adherencia a la pared libre del ventrículo derecho; la válvula es habitualmente insuficiente.

Es un trastorno poco común del desarrollo, que ocurre en menos de 1 % de todas las malformaciones congénitas. Según algunos autores, el SWPW se asocia a la anomalía de Ebstein hasta en 20-30 % de los casos. En este grupo de enfermos la conexión aurícula-ventrículo a través de haces anómalos se localiza fundamentalmente en el anillo AV derecho y da la imagen electrocardiográfica de SWPW tipo B; un 30 % de los pacientes con anomalía de Ebstein y taquicardias supraventriculares tiene un ECG con ausencia o mínimo grado de preexcitación. En este grupo de enfermos la ausencia de bloqueo de la rama derecha del haz de His es altamente sugestiva de presencia de una vía accesoria tipo Kent ipsilateral al sitio del bloqueo[22].

No es raro que pacientes con SWPW a menudo manifiesten más de una vía accesoria. En algunos pacientes se han constatado hasta ocho vías anormales suplementarias, en especial en individuos con anomalía de Ebstein[22].

CARDIOMIOPATÍA MITOCÓNDRICA HIPERTRÓFICA

Se han detectado mutaciones en genes que codifican varias proteínas de sarcómero con desarreglo miofibrilar en los miocitos. Se ha publicado un caso de una recién nacida con taquicardia persistente secundaria a SWPW, en la que la importante hipertrofia y otras anormalidades sistémicas fueron atribuidas a una afección mitocondrial[23].

MIOCARDIOPATÍA HIPERTRÓFICA FAMILIAR

Se ha localizado una forma de miocardiopatía hipertrófica familiar asociada al SWPW como arritmia primaria por alteración en el cromosoma 7, sin que se haya descubierto aún el gen afectado[24].

BLOQUEO AURÍCULO-VENTRICULAR CONGÉNITO

Se trata de una paciente seguida desde la infancia por BAVC completo. A los 28 años se le detectó una conducción AV a través de una vía accesoria

con tiempos de conducción largos que alternaba con rachas de BAVC. Con el aumento de la actividad simpática (ejercicio, infusión de isoproterenol) se produjo una taquicardia sinusal y conducción 1:1 exclusiva a través de la vía accesoria.

El BAVC es una entidad infrecuente. Su aparición ocurre en alrededor de 1/20.000 recién nacidos. Se estima que las vías accesorias AV con conducción anterógrada están presentes en 1/1.000-2.000 personas. La asociación de BAVC y SWPW es muy infrecuente y aparece en 1/20-40 millones de nacimientos. Además, es posible que algunos casos no sean reconocidos por tener una frecuencia cardiaca normal[25].

PARO CARDIACO E INFARTO DE MIOCARDIO

Bartolomé y cols (2001)[26] presentaron el caso de un niño de 11 años con SWPW, previamente asintomático, recuperado de un episodio de paro cardiaco. Tras la ablación de la vía accesoria, se observó un patrón de infarto agudo de miocardio (IAM) ántero-lateral extenso. A los 6 años fue diagnosticado de SWPW y se mantuvo asintomático hasta los 11, en que presentó un cuadro de pérdida brusca de conciencia con ausencia de pulso mientras jugaba al fútbol.

Los autores resaltaron que la FV y el paro cardiaco son complicaciones conocidas en pacientes con SWPW; en niños pueden constituir la primera manifestación clínica. Además, la encefalopatía hipóxico-isquémica es la secuela más frecuentemente descrita tras un episodio de paro cardiaco en niños.

SIMULACIÓN DE INFARTO AGUDO DE MIOCARDIO

Se presenta un caso de taquicardia paroxística supraventricular que, tras su reversión, muestra alteraciones electrocardiográficas compatibles con IAM. Su evaluación posterior diagnosticó un SWPW. El SWPW puede simular un IAM; en un tercio de los casos las ondas delta pueden simular ondas Q de necrosis miocárdica y las alteraciones de la repolarización ventricular simular cambios isquémicos, sin que exista enfermedad arterial coronaria[27].

AFECCIONES NO CARDIACAS

NEUROPATÍA ÓPTICA HEREDITARIA DE LEBER

En ocasiones se ha asociado el SWPW con la neuropatía óptica hereditaria de Leber, una forma de enfermedad mitocondrial[3,4,5].

ESCLEROSIS TUBEROSA

En pacientes con esclerosis tuberosa el SWPW también es frecuente. Se han documentado casos con esclerosis tuberosa, FA y SWPW.

La esclerosis tuberosa es una enfermedad autosómica dominante en la que existe con frecuencia afectación de varios órganos, entre ellos el corazón. La asociación con rabdomioma es la anomalía cardiaca más frecuentemente encontrada; también se ha observado que la asociación con el SWPW es más frecuente de lo habitual[3,4,5].

EMBARAZO

Se han descrito casos de pacientes embarazadas y con SWPW, que han sufrido síntomas como caídas, mala tolerancia a ejercicio físico habitual y taquicardias supraventriculares, y FA que requiere cardioversión con verapamilo. En estos casos se recomienda ingreso e interrupción del embarazo mediante cesárea programada[3].

TRATAMIENTO DEL SWPW

PACIENTES ASINTOMÁTICOS

La preexcitación ventricular, debida a una vía accesoria que une eléctricamente aurículas y ventrículos, puede dar lugar a una gran variedad de síndromes arrítmicos, desde taquicardias paroxísticas de la unión AV a facilitación y agravamiento de taquiarritmias auriculares que pueden conducir incluso a MS; sin embargo, estadísticamente, lo más frecuente es que el individuo esté asintomático toda su vida. En estos pacientes, los estudios poblacionales con seguimiento a muy largo plazo indican que el riesgo de MS es mínimo; por tanto, en el individuo asintomático la indicación de ablación suscita controversia. La propuesta de los autores es que se realice un control clínico periódico y se indique la ablación sólo en los casos que desarrollen síntomas de taquiarritmias[3,4,5].

PACIENTES SINTOMÁTICOS

En la taquicardia regular con un complejo QRS estrecho, que es la arritmia más frecuente en los

pacientes con preexcitación, deben emplearse primeramente maniobras vagales: maniobra de Valsalva o masaje unilateral del seno carotídeo. Si estas fracasan, hay que emplear fármacos intravenosos, entre los que tenemos la adenosina (o el adenosintrifosfato, ATP) o los antagonistas del calcio no dihidropiridínicos (verapamilo o diltiazem), que resultan eficaces en más de 90 % de los casos. Son muy seguros y hay que tener presente que la adenosina no debe usarse en presencia de asma bronquial. Los antagonistas del calcio deben evitarse en presencia de hipotensión, cardiopatía estructural grave conocida o tratamiento previo con betabloqueantes.

La taquicardia regular con un complejo QRS ancho, contrariamente a lo que se cree de forma generalizada, es bastante rara como arritmia espontánea en los pacientes con preexcitación ventricular, aunque, en general, toda taquicardia regular con un complejo QRS ancho debe ser considerada como ventricular mientras no se demuestre lo contrario. En pacientes con preexcitación ventricular conocida, la situación es distinta, ya que suele ser supraventricular. Los mecanismos pueden ser múltiples: taquicardia ortodrómica con bloqueo de rama, taquicardia antidrómica, taquicardia o aleteo auriculares con conducción por la vía accesoria e incluso taquicardia intranodal preexcitada. Si cursa con mala tolerancia clínica debe realizarse cardioversión eléctrica; de no ser así, pueden utilizarse fármacos antiarrítmicos. Las maniobras vagales pueden terminar con algunas de estas taquicardias y son seguras, por lo que siempre se utilizarán inicialmente. Como varios de los mecanismos citados no involucran al nódulo AV y en estos los fármacos bloqueadores del nódulo AV pueden ser perjudiciales, parece más seguro utilizar fármacos que bloqueen la conducción por la vía accesoria, como la procainamida o la flecainida intravenosas (el ventrículo de estos pacientes suele estar indemne). Se desaconseja el uso de la adenosina por el riesgo de provocar FA y de que no modifique la taquicardia. Si un ensayo farmacológico falla, lo más seguro es realizar cardioversión eléctrica, pues la combinación de fármacos antiarrítmicos intravenosos puede ser peligrosa.

Otra situación que podemos encontrar en estos pacientes es una FAP. Si cursa con mala tolerancia clínica, debe realizarse cardioversión eléctrica inmediata. Si la tolerancia es aceptable, clásicamente se ha utilizado la procainamida intravenosa que, a medida que va bloqueando la vía accesoria, reduce la frecuencia ventricular y produce un mayor número de complejos QRS estrechos, lo que recupera el ritmo sinusal. Un fármaco alternativo a la procainamida es la flecainida intravenosa.

Algunos fármacos usados para tratamiento de episodios de FAP pueden ser deletéreos en pacientes con preexcitación, entre ellos la digoxina y el verapamilo. La observación de una serie de casos en que ocurrió FV tras administrar amiodarona intravenosa a pacientes con FAP nos obliga a considerar la amiodarona intravenosa entre los fármacos proscritos en ella.

No hay estudios controlados en los que se comparen los fármacos antiarrítmicos en la profilaxis de las arritmias (y menos en la de MS) en pacientes con preexcitación ventricular[3,4,5].

La técnica denominada ablación con radiofrecuencia está basada en el principio de que determinadas ondas de radiofrecuencia pueden producir, a su paso a través de catéteres, lesiones necróticas circunscritas de poco volumen (unos milímetros de diámetro). La tasa de eficacia en todas las series publicadas supera el 90 %. Tanto en una serie multicéntrica estadounidense como en los registros españoles de 2001 y 2002, la tasa de eficacia aguda es de 93 %, con algunas diferencias entre localizaciones; la tasa de eficacia más alta, la de las vías laterales izquierdas. Una vez obtenida la eficacia aguda, la probabilidad de recurrencia no supera el 5 %; además, en todo caso, la recurrencia ocurrirá antes de los primeros 6 meses. Al parecer el tratamiento profiláctico ablativo reduce marcadamente la frecuencia de eventos arrítmicos en los pacientes con SWPW asintomáticos con alto riesgo de padecer dichos eventos. Entre las complicaciones más importantes podemos mencionar los accidentes cerebrovasculares, el taponamiento pericárdico, el IAM o el BAV completo, que precisa marcapasos. La mortalidad de este procedimiento se aproxima a 1 %[28,29].

RIESGO DE MUERTE SÚBITA

El riesgo de MS en pacientes con diagnóstico de SWPW es difícil de determinar. Autopsias realizadas en individuos jóvenes con MS cardiaca sugieren una baja incidencia de SWPW (sintomáticos o asintomáticos), aunque no cabe duda de que la primera manifestación del SWPW puede ser una MS[28].

La incidencia de MS en pacientes con SWPW se

ha estimado en 0,15 % por paciente y por año[28].

En individuos que han sido resucitados de una FV como consecuencia del SWPW, se ha demostrado mediante estudio electrofisiológico la inducción de FA con respuesta ventricular rápida (R-R preexcitado menor de 250 ms, es decir frecuencia cardiaca mayor de 240 lpm). Aproximadamente 12 % de los casos estaban completamente asintomáticos antes de la parada cardiaca y 20 % adicional habían presentado síntomas muy leves (palpitaciones autolimitadas).

Se ha propuesto que el hallazgo de un intervalo R-R preexcitado menor de 250 ms es un marcador predictivo para la identificación de pacientes con SWPW que pueden sufrir una MS. Los pacientes con vías accesorias sufren crisis de FA con una mayor frecuencia que la población general. El sexo masculino y la edad aumentan esta tendencia. El desarrollo de FA puede tener graves consecuencias hemodinámicas, pues si la conducción por la vía accesoria es rápida la arritmia puede degenerar en FV.

Por tanto, el riesgo de MS que presentan estos pacientes constituye uno de los aspectos fundamentales a tener en cuenta cuando abordamos esta patología; asimismo, y con la finalidad de estratificarlo, se han realizado diversos estudios poblacionales tanto en pacientes extrahospitalarios como hospitalarios[28].

En 2004 Almendral Garrote y cols[28] publicaron un excelente artículo sobre el tratamiento de los síndromes de preexcitación. Al hacer referencia al riesgo de MS de estos enfermos, en el mismo efectuaron una revisión sobre diferentes estudios poblacionales de seguimiento prospectivo y a muy largo plazo que se han realizado con el objetivo de evaluar la magnitud del riesgo de MS en individuos jóvenes. La mayoría eran poco o nada sintomáticos y en ellos la detección era sencilla gracias al ECG.

En todos estos estudios hubo consonancia, en el sentido de que ningún paciente sufrió parada cardiaca o MS sin experimentar eventos arrítmicos previos. Se concluye, pues, que la incidencia de MS es de 3,3 por 10.000 pacientes y año[28].

Los autores anteriormente referenciados[28] también analizaron en su trabajo estudios hospitalarios que se han realizado para evaluar en riesgo de MS en los pacientes con síndromes de preexcitación. Un estudio llevado a cabo por Klein y cols (1979)[31] comparaba a 25 pacientes con FV en el seno de un síndrome de preexcitación con 73 pacientes con este síndrome pero sin FV. En tan sólo 3 de los 25 pacientes la FV fue la primera manifestación sintomática. El antecedente más frecuente era presentar tanto taquicardia paroxística como FA (14 de los 25 pacientes). Dichos autores también hacían mención de un estudio cooperativo realizado en 7 hospitales europeos, en el que se detectó a 23 pacientes con preexcitación y FV; en 6 de ellos estas habían sido las primeras manifestaciones sintomáticas. En publicaciones del Grupo de Maastricht se recoge que en 3 de 12 y en 8 de 15 casos de preexcitación y FV, respectivamente, estas fueron las primeras manifestaciones sintomáticas (sobre 690 pacientes con preexcitación estudiados)[27].

En su conjunto estos estudios corroboran que hay algún riesgo de FV en los pacientes con preexcitación ventricular, que es más frecuente que vaya precedida de otras arritmias; esto favorece la indicación de ablación en los pacientes sintomáticos[27].

BIBLIOGRAFÍA

1. Stanley Kent AF. Observations on the Auriculo-Ventricular junction of the mammalian heart. Quart J Exp Physiol 1913;7:193-5.

2. Wolff L, Parkinson J, White PD. Bundle-branch block with short P-R interval in healthy young people prone to paroxysmal tachycardia. Am Heart J (St. Louis) 1930;5:685.

3. Kasper DL, Hanser S, Braunwald E, Fauci AS, Longo DL, Jamenson JL. Harrison Principios de medicina interna. 16ª edición. Madrid: Interamericana Mc Graw-Hill 2006; vol 2: 1495.

4. Olgin JE, Zipes DP. Specific arrhythmias: diagnosis and treatment. In: Bonow RO, Mann DL, Zipes DP, Libby P (eds). Braunwald's Heart Disease: A Textbook of Cardiovascular Medicine. 9th ed. St. Louis, Mo: WB Saunders 2011; chap 39.

5. Zimetbaum P. Cardiac arrhythmias with supraventricular origin. In: Goldman L, Schafer AI (eds). Cecil Medicine. 24th ed. Philadelphia, Pa: Saunders Elsevier 2011; chap 64.

6. Pappone C, Vicedomini G, Manguso F, Baldi M, Alessia Pappone A, Petretta A. Risk of Malignant Arrhythmias in Initially Symptomatic Patients With Wolff-Parkinson-White Syndrome. Circulation 2012;125:661-8.

7. Wood FC, Wolferth CC, Geckeler GD. Histologic demostration of accesory muscular connections between auricule and ventricle in a case of short P-R interval and prolonged QRS complex. Ibid 1943;25:454.

8. Cobb FR, Blumenschein SD, Sealy WC, Boineau JP, Wagner GS, Wallace AG. Successful interruption of the bundle of the Kent in a patient with Wolff-Parkinson-White syndrome. Circulation 1968;38:1018-29.

9. Scheinman MM, Morady F, Hess DS, Gonzalez R. Catheter-induced ablation of the atrioventricular junction to control refractory supraventricular arrhythmias. JAMA 1982;248:851-5.

10. Jackman WM, Friday KJ, Scherlag BJ, Dehning MM, Schechter E, Reynolds DW, et al. Direct endocardial recording from an accessory atrioventricular pathway: Localization of the site of block, effect of antiarrhythmic drugs, and attempt at nonsurgical ablation. Circulation 1983;68:906-16.

11. Jackman WN, Wang X, Friday KJ, Roman CA, Moulton KP, Beckman KJ, et al: Catheter ablation of accessory Atrioventricular Pathways (Wolff-Parkinson-White syndrome) by Radiofrequency Curren. N Engl J Med 1991;324:1605-11.

12. De la Fuente D, Sasinyu KB, Moe GK. Conduction through a narrow isthmus in isolated canine atrial tissue. A model of WPW syndrome. Circulation 1961;44:803-9.

13. Gollob MH, Green MS, Tang AS, Gollop T, Karibe A, Ali Hassan AS, et al. Identification of a Gene Responsible for Familial Wolff-Parkinson-White Syndrome. N Engl J Med 2001;344:1823.

14. Del Castillo Arrojo S, Sierra Santos L. Valoración y diagnóstico del síndrome de Wolff Parkinson White en Atención Primaria. Medifam 2001;11:373-82.

15. Munjer TM, Packer DL, Hammill SC, Feldman BJ, Bailey KR, Ballard DJ, et al. A population study of the natural history of a Wolff ParKinson White Syndrome in Olmsted County, Minessota, 1953-1989. Circulation 1993;87:866-73.

16. Hermida Pérez JA. Síndrome de Wolff Parkinson White. RCAP 2008. 3; 2: xx-xx ISSN 1886-1873.

17. Santinelli V, Radinovic A, Manguso F, Vicedomini G, Ciconte G, Gulletta S, et als. Asymptomatic ventricular preexcitation: a long-term prospective

follow-up study of 293 adult patients. Circ Arrhythmia Electrophysiol 2009;2:102-7.

18. Ventura A, Rufino GA, Ferro EA, Zárate HR, Manzolillo HS. Ablación por radiofrecuencia de una vía anómala anterolateral izquierda en un paciente con agenesia de la vena cava inferior. Rev Arg de Cardiol 2004;72:224-8.

19. Santinelli V, Radinovic A, Manguso F, Vicedomini G, Gulletta S, Paglino G, et al. The natural history of asymptomatic ventricular pre-excitation: a long-term prospective follow-up study of 184 asymptomatic children. J Am Coll Cardiol 2009;53:275-80.

20. Lopes Morales P, Márcio Gerken L, Gontijo Filho B, Villela de Andrade Vicente W, Barbosa Evora PR. Wolff-Parkinson-White Syndrome and the Sinus Venosus Atrial Septal Defect Association. Arq Bras Cardiol 2005;84:170-2.

21. Ebstein W. On a very rare case of insuficiency of the tricuspid valve caused by a sere congenital malformation of the same. Arch Anat Physiol. Wissensch Med Leipz 1866;2:238.

22. Iturralde Torres P. La anomalía de Ebstein asociada al síndrome de Wolff-

Parkinson-White. Arch Cardiol Mex 2007;77:37-9.

23. Silva-Oropeza E, García Reyes E, Rodríguez Hernández L, Beirana Palencia L. Cardiomiopatía mitocóndrica hipertrófica asociada a síndrome de Wolff-Parkinson-White. Arq Bras Cardiol 2004;82:487-9.

24. MacRae CA, Ghaisas N, Kass S, Donnelly S, Basson CT, Watkins HC, et al. Familial hypertrophic cardiomyopathy with Wolff-Parkinson-White syndrome maps to a locus on chromosome 7q3. J Clin Invest 1995;96:1216-20.

25. Rubio A, Talavera P, Esteban E. Bloqueo auriculoventricular congénito y síndrome de Wolff-Parkinson-White. Rev Esp Cardiol 2002;55:549-52.

26. Benito Bartolomé F, Díaz Tomás JJ. Síndrome de Wolff-Parkinson-White, paro cardíaco e infarto de miocardio. An Esp Pediatr 2001;55:289-91.

27. Pellizzon OA, Saldaño R, Montani P, Goette P, Meriani E. Sídrome de Wolff-Parkinson-White simulando infarto agudo de miocardio. Rev Fed Arg Cardiol 1998;27:333-7.

28. Almendral Garrote J, González Torrecilla E, Atienza Fernández F, Vigil Escribano D, Arenal Maíz A. Tratamiento de los pacientes con preexcitación ventricular. Rev Esp Cardiol 2004;57:859-68.

29. Aguinaga L, Bravo A, García-Freire P, Gallardo P, Hasbani E, Quintana R. Mil procedimientos consecutivos de ablación. Indicaciones, resultados, complicaciones y seguimiento a largo plazo. Rev Fed Arg Cardiol 2008;37:224-9.

30. Marine JE. Catheter ablation therapy for supraventricular arrhythmias. JAMA 2007;19;298:2768-78.

31. Klein GJ, Bashore TM, Sellers TD, Pritchett EL, Smith WM, Gallagher JJ. Ventricular fibrillation in the Wolff-Parkinson-White syndrome. N Engl J Med 1979;301:1080-5.