CASO CLÍNICO

Hipertensión arterial en un paciente joven: en busca de la hipertensión arterial secundaria

[1]Fernández López ML, [2]Sanabria Medina MJ, [2]Moya Jiménez MC, [2]Perea Rodríguez C, [2]Pere Rodríguez AM, [2]Briones Bajaña F

[1]Centro de Salud Roquetas Norte. Roquetas de Mar
[2]Hospital Poniente. El Ejido
Almería

Mujer de 34 años de edad, fumadora de 10 cigarrillos/día, con antecedentes familiares de madre y abuela diabéticas tipo 2. Antecedentes personales: diabetes gestacional que necesitó insulinoterapia (actualmente cifras de glucemia normalizadas), síndrome depresivo y reciente diagnóstico de hipertensión arterial. Tratamiento actual: enalapril-hidroclorotiazida, lorazepam, paroxetina y amlodipino.

Ha sido valorada en la consulta de atención primaria por presentar en dos ocasiones crisis de hipertensión arterial que necesitaron asistencia por parte de la Unidad de Urgencias del hospital y se resolvieron mediante la toma de captopril y alprazolam sublingual. Las pruebas complementarias correspondientes (hemograma, bioquímica, coagulación y ECG) que se realizaron en el Servicio de Urgencias no revelaron ningún hallazgo patológico.

Durante la valoración en la consulta de atención primaria la paciente presenta cifras de tensión arterial de 184/80. En la exploración física presenta buen estado general, está consciente y orientada, no focalidad neurológica, auscultación cardiaca rítmica a 80 lpm; el abdomen es blando y depresible, con ruidos intestinales presentes.

Figura 1

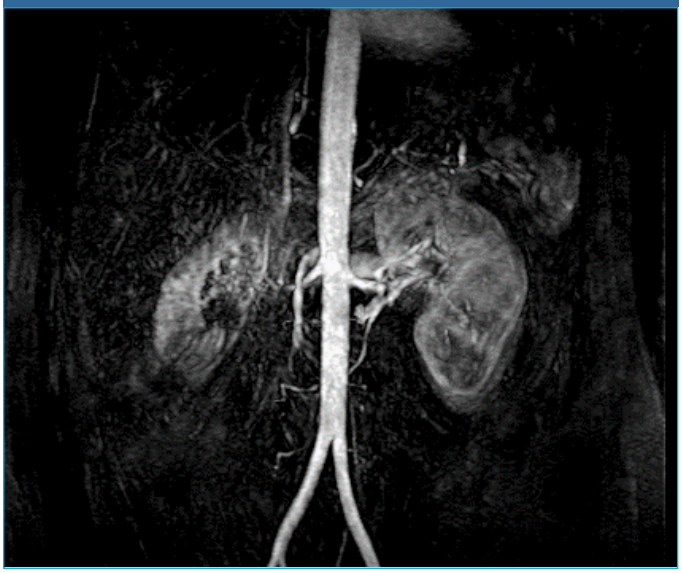

Debido a la aparición súbita de hipertensión arterial en una paciente joven, sin patología previa que explique dicho cuadro, se plantea la posibilidad de encontrarnos ante un cuadro de hipertensión arterial secundaria y se decide derivación para completar el estudio a consulta de cardiología de su hospital de referencia, en el que no existe Servicio de Nefrología.

Se realizan las siguientes pruebas complementar ias

- Bioquímica en orina: ácido vanilmandélico 5,7 mg/24 horas, ácido hidroxiindolacético 5,1 mg/24 horas.
- Eco doppler de las arterias renales: sugieren estenosis de la arteria renal derecha.
- Angio RMN de las arterias renales: disminución del calibre de la arteria renal derecha, con calibre normal en su origen y del tercio proximal de la misma y marcada disminución del calibre en el tercio medio y distal, compatible con estenosis de al menos 70 %, secundaria a displasia fibromuscular (figura 1).

El diagnóstico final es de hipertensión arterial secundaria a estenosis de 70 % por posible displasia fibromuscular.

COMENTARIO

Se trata de una enfermedad vascular, no inflamatoria, no ateroesclerótica, que afecta a las arterias de mediano y pequeño calibre.

Su prevalencia es menor de 1 %, pues los casos reflejados son los que han cursado con sintomatología. Las arterias más frecuentemente implicadas son la carótida interna y la renal, y con menor

frecuencia la ilíaca, la vertebral, la subclavia y las viscerales. Afecta predominantemente a mujeres de 15-50 años de edad y sin antecedentes familiares de dicha enfermedad.

La etiología es desconocida, aunque existe una gran variedad de factores implicados. Se recoge en la bibliografía la predisposición genética (la enfermedad fue descrita por primera vez en gemelos monocigotos y primos), la influencia hormonal (dado el predominio en las mujeres en edad fértil) y factores mecánicos y medioambientales (tabaquismo).

La presentación clínica más común es la aparición abrupta de cifras elevadas de tensión arterial. Debe sospecharse en pacientes con hipertensión grave o resistente y con aumento de la creatinina sérica después de iniciar tratamiento con un inhibidor de la enzima convertidora de angiotensina (IECA) o con un bloqueador del receptor de angiotensina II (ARA-II), en particular en las mujeres menores de 50 años; o bien con aparición de hipertensión arterial antes de los 35 años y de un soplo epigástrico, aunque puede variar ampliamente, dependiendo del segmento arterial afectado y de la gravedad de la enfermedad. Otras manifestaciones comunes son el ictus isquémico, la cefalea, el vértigo, el tinnitus y los acúfenos pulsátiles.

El diagnóstico es ratificado por histopatología o angiografía, que actualmente constituye el mejor método.

Hay que verificar el diagnóstico diferencial con:

- Procesos endocrinos: feocromocitoma, hipotiroidismo, hiperplasia suprarrenal congénita, hiperparatiroidismo, síndrome de Cushing.
- Procesos renales: nefritis crónica, conectivopatías, vasculopatías, glomerulonefritis aguda y crónica, tumores secretantes de renina, síndrome de Liddle.
- Interacción con fármacos: anticonceptivos orales, antidepresivos tricíclicos.

El tratamiento más adecuado se basa en la radiología intervencionista para reparar la estenosis del vaso. Actualmente es objeto de discusión, ya que solo está recomendado en pacientes con sintomatología. Consiste en la revascularización, que puede llevarse a cabo a través de cirugía convencional o angioplastia percutánea. La implantación

Figura 2

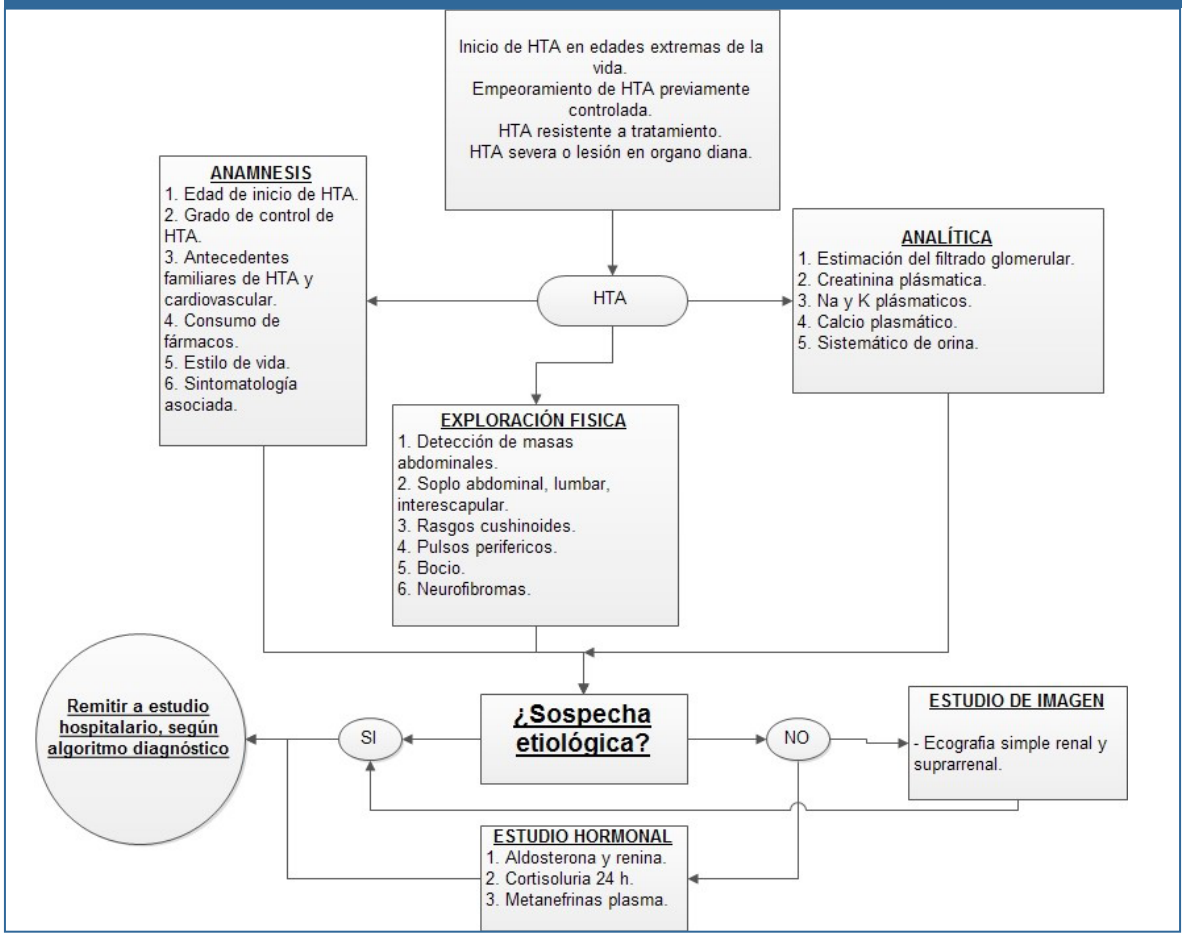

de un *stent* intravascular es el tratamiento elegido actualmente, ya que presenta menos riesgo de mortalidad, complicaciones y reestenosis.

En todos los pacientes se recomienda controlar la presión arterial y tratar la hipertensión con un IECA o un ARA-II, a lo que se puede añadir un diurético tiazídico si las cifras de presión arterial permanecen en niveles inadecuados.

Se recomienda el control de la creatinina plasmática y de las concentraciones de potasio al cabo de una semana de iniciar el tratamiento antihipertensivo, y posteriormente de forma periódica.

CONCLUSIONES

La hipertensión arterial es una patología muy prevalente en las consultas de atención primaria: el 35 % de los adultos son hipertensos y dichas cifras se incrementan a medida que aumenta la edad. En más de 90 % de los pacientes hipertensos no se encuentra una causa responsable de dicha enfermedad, por lo que la hipertensión arterial secundaria constituye una entidad infrecuente y existe escasa información sobre la prevalencia en nuestro ámbito.

Esto constituye un problema en la práctica diaria, ya que no existen algoritmos para proceder de forma clara en atención primaria al cribado de una posible hipertensión arterial secundaria. Además, no es rentable llevar a cabo una evaluación completa de la hipertensión secundaria en cada paciente hipertenso; por ello es importante ser consciente de los indicios clínicos que sugieren hipertensión secundaria, ya que algunos de estos trastornos pueden ser curados, lo que conduce a la normalización parcial o completa de la presión arterial:

• Hipertensión grave o resistente. Se define como la persistencia de la hipertensión a pesar del uso concomitante de dosis adecuadas de tres agentes antihipertensivos de diferentes clases, incluyendo un diurético.

• Aumento agudo de la presión arterial en un paciente con valores previamente estables.

• Ausencia de historia familiar significativa de hipertensión arterial en adultos o marcados antecedentes familiares de la misma y/o de enfermedad cardiovascular a edades tempranas.

• La hipertensión maligna o acelerada (por ejemplo, los pacientes con hipertensión grave y signos de lesión de órganos diana tales como hemorragias retinianas, papiledema, insuficiencia cardiaca, trastornos neurológicos o lesión renal aguda).

• Inicio de la hipertensión arterial antes de los 30 y después de los 60 años de edad.

Las causas de hipertensión arterial secundaria son numerosas; las más frecuentes son la nefropatía parenquimatosa (la más frecuente), la hipertensión renovascular y las patologías endocrinológicas (hiperaldosteronismo primario, síndrome de Cushing, feocromocitoma y disfunción tiroidea).

Puede obtenerse un cribado sencillo de las formas secundarias de hipertensión arterial a partir de la anamnesis, la exploración física y las investigaciones de laboratorio sistemáticas. La figura 2 muestra un algoritmo de decisión para la detección de hipertensión secundaria en pacientes hipertensos.

BIBLIOGRAFÍA

- Abánades Herranz JC, Mateo Ruiz MC. Hipertensión arterial. En: Guía de Actuación en Atencion Primaria. 4ª edición. Barcelona: SEMFYC ediciones 2011; pág 1225-35.
- Gonzales Reynolds L, Frías Vargas M, Sánchez Yépez J. No siempre la hipertensión arterial es esencial: a propósito de un caso de hipertensión arterial secundaria en atención primaria. Semergen 2011;37:565-8.
- Giner Galván V, Esteban Giner MJ. Estrategias para el despistaje de la HTA secundaria. Hipertensión 2006;23:284-97.
- Uptodate. Slovut DP, Olin JW. Clinical manifestations and diagnosis of fibromuscular dysplasia [sede Web]. Nov 5, 2012 Jan 2013. Uptodate Waltham, Massachusetts. http://www.uptodate.com/
- Uptodate. Textor S. Who should be evaluated for renovascular or other causes of secondary hypertension? [sede Web]. Sep 10, 2012 Jan 2013. Uptodate Waltham, Massachusetts. http://www.uptodate.com/
- Uptodate. Slovut DP, Olin JW. Treatment of fibromuscular dysplasia of the renal arteries [sede Web]. Sep 26, 2012 Jan 2013. Uptodate Waltham, Massachusetts. http://www.uptodate.com/
- Mancia G, De Backer G, Dominiczak A, Cifkova R, Fagard R, Germano G, et al. 2007 Guidelines for the Management of Arterial Hypertension: The Task Force for the Management of Arterial Hypertension of the European Society of Hypertension (ESH) and of the European Society of Cardiology (ESC). J Hypertens 2007;25:1105-87.