DIAGNÓSTICO POR IMAGEN

Disfagia no tumoral: divertículo de Zenker

[1]Lemercier P, [2]Paz Maya S, [3]Parra Gordo ML, [3]Barker Tejeda S, [3]Sánchez Sanz E, [3]Vivancos Costaleite K

[1]Hospital Universitario y Politécnico La Fe. Valencia
[2]Hospital Quirón. Valencia
[3]Hospital Universitario La Princesa. Madrid

Varón de 64 años de edad, que acude por disfagia progresiva para sólidos de varios meses de evolución, sin pérdida de apetito; desde hace dos días no puede ingerir líquidos. Presenta pérdida de peso moderada, sin síndrome constitucional.

Tiene antecedentes de hipertrofia prostática, enfermedad pulmonar obstructiva crónica, glaucoma, hernia de hiato y apendicectomía.

En la exploración física el paciente presenta buen estado general, ligera deshidratación y halitosis sin otras alteraciones.

En la analítica se aprecia hemoglobina 15,1, 16.960 leucocitos con 80 % de neutrófilos y actividad de protrombina de 63 %.

Se solicita una radiografía de tórax que muestra un ensanchamiento mediastínico superior, con un nivel hidroaéreo retrotraqueal y desviación traqueal anterior (figuras 1 y 2).

Se plantean como diagnósticos diferenciales divertículo esofágico o dilatación por estenosis esofágica secundaria, pero el paciente no refiere ingestión de cáusticos ni enfermedad por reflujo.

Se ingresa al paciente y se realiza un estudio dinámico de deglución esofágica. Se identifica un gran divertículo que comprime y desplaza el esófago e impide el paso correcto de contraste por el mismo, compatible con divertículo de Zenker (figura 3).

Se procede a la extirpación quirúrgica de un gran divertículo faringo-esofágico y a una miotomía. El postoperatorio cursa sin incidencias.

El estudio anatomopatológico confirma la existencia de un divertículo de Zenker, con un área erosivo-ulcerativa e infiltrado inflamatorio de carácter agudo y crónico, sin malignidad en el material examinado.

Un mes después se realiza un nuevo estudio esofágico, en el que no se ve ninguna imagen de divertículo y con esófago dentro de la normalidad; tampoco se aprecia ninguna imagen sugerente de fístula (figura 4).

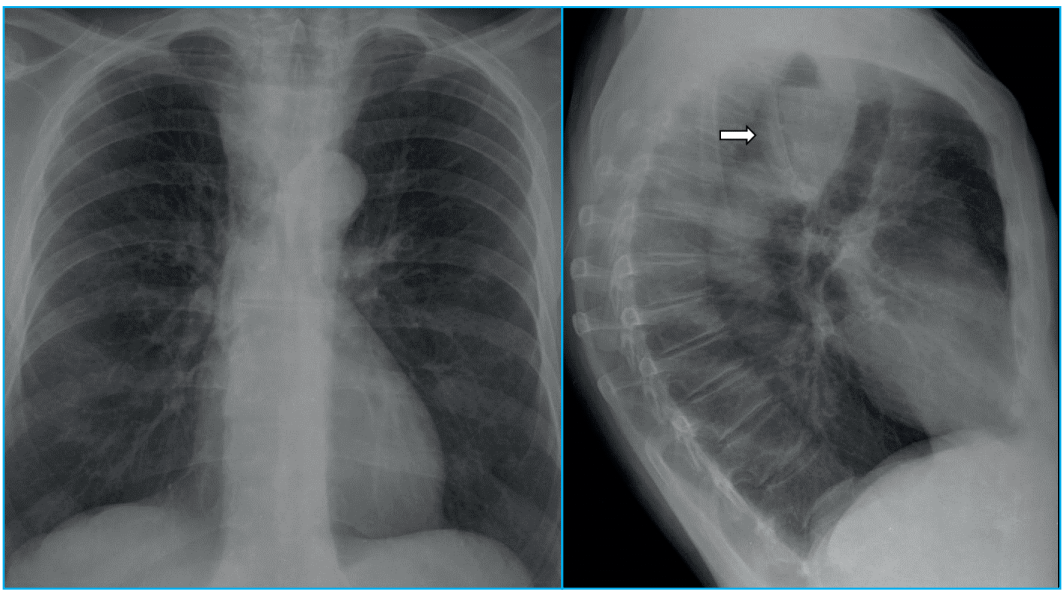

Figuras 1 y 2. Radiografía de tórax que muestra ensanchamiento mediastínico superior en proyección póstero-anterior, con nivel hidroaéreo retrotraqueal y desviación traqueal anterior en proyección lateral (flecha)

COMENTARIO

Los divertículos de Zenker (divertículos cricofaríngeos) son protrusiones de la mucosa y submucosa faríngea a través de la pared posterior de la faringe. Fueron descritos por primera vez en una autopsia de Ludlow en 1769[1] y adquirieron el nombre del patólogo alemán Friedrich Albert von Zenker en 1877[2].

Suelen afectar a pacientes de más de 50 años de edad, con muchos años entre el debut de los síntomas y el tratamiento. La edad media de intervención es en torno a los 70 años[3].

Son pseudodivertículos tapizados de mucosa y submucosa que protruyen en la pared dorsal de la hipofaringe, justo encima del esfínter superior del esófago.

Ocurren por dos razones:

• En primer lugar, existe un área de menor resistencia en la pared dorsal de la hipofaringe, llamada el triángulo de Killian, situado entre las fibras superiores oblicuas y las inferiores horizontales del músculo cricofaríngeo[3].

• En segundo lugar, las medidas de manometría muestran una presión alta en la hipofaringe, probablemente debida a un tono aumentado del músculo cricofaríngeo y a una insuficiente relajación del esfínter esofágico[4]. Los estudios histológicos han demostrado atrofia y fibrosis del cricofaríngeo, las cuales justifican la disminución de la elasticidad del esfínter superior del esófago[5]. La miotomía del cricofaríngeo restaura las presiones normales en la hipofaringe y confirma el papel central del músculo cricofaríngeo en la fisiopatología del divertículo de Zenker[4,6,7].

Los síntomas más frecuentes son la disfagia y las regurgitaciones. Pueden estar justificados por la falta de elasticidad del músculo cricofaríngeo, que puede provocar sensación de disfagia (disfagia intrínseca), pero también por el aumento progresivo del volumen del divertículo (conforme se llena de residuos alimentarios) debido a la compresión directa sobre el esófago (disfagia extrínseca)[8]. En la fase precoz, la disfagia suele estar limitada a los sólidos, pero puede aumentar hasta hacerse para líquidos. Otros síntomas incluyen sensación de atragantamiento, tos, carraspera, ruidos al tragar, tumoración cervical y halitosis.

Esta patología puede dejar secuelas importantes, como pérdidas de peso, caquexia, o neumonías aspirativas. La alteración alimenticia llega a veces a tener efectos psicosociales: molesta a los pacientes al cenar con otras personas y reduce sus relaciones sociales[3].

El tránsito esofágico es el estudio de elección para su diagnóstico; en él se observa el típico divertículo en la pared dorsal del esófago. Permite evaluar la posición y el tamaño del divertículo, y permite clasificarlo en pequeño (hasta 2 cm), intermedio (2-4 cm) y grande (4-6 cm). La esófago-gastro-duodenoscopia no es necesaria para diagnosticar, pero debe hacerse para excluir otras patologías

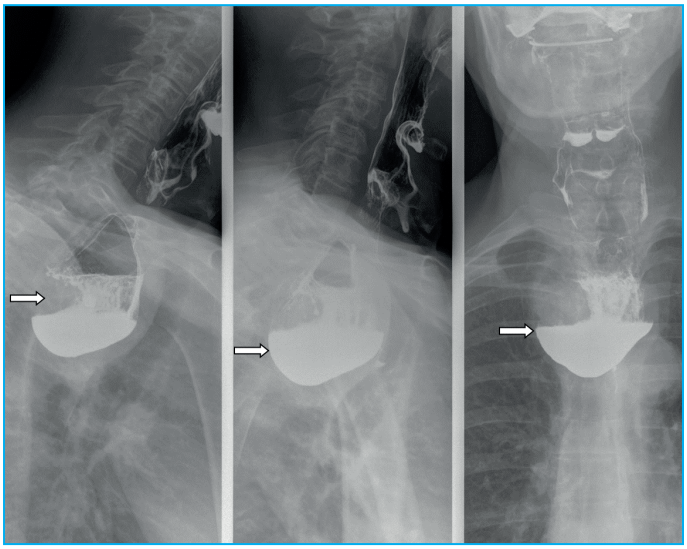

Figura 3. Estudio dinámico de deglución esofágica con bario. Se identifica un gran divertículo (flechas), que comprime y desplaza el esófago e impide el paso correcto de contraste por el mismo, compatible con un divertículo de Zenker

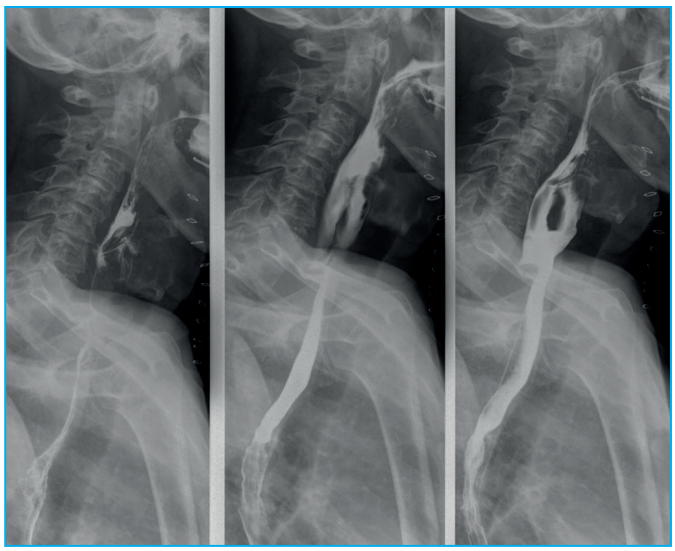

Figura 4. Estudio esofágico baritado postquirúrgico con esófago dentro de la normalidad, sin imagen de divertículo ni de fístula

que pueden justificar los síntomas, como el reflujo gastro-esofágico o un tumor esofágico[3].

El tratamiento está indicado independientemente del tamaño del divertículo para aliviar los síntomas del paciente. Existen dos abordajes diferentes: la cirugía abierta (miotomía del esfínter esofágico superior y diverticulectomía o diverticulopexia)[9] y la cirugía endoscópica transoral[10]:

• La miotomía abierta es probablemente el procedimiento más efectivo y seguro para los divertículos muy pequeños (sobre todo los menores de 2 cm). En lugar de ser resecados, los pequeños divertículos pueden ser invaginados de forma segura por debajo del músculo constrictor inferior de la faringe. La resección y la miotomía están indicadas para los divertículos grandes, en pacientes jóvenes o cuando hay sospecha de que coexista un carcinoma en el divertículo. El principal inconveniente de la cirugía abierta son las fugas en la línea de sutura, sobre todo en los divertículos de tamaño medio o moderado[11].

• Las técnicas endoscópicas presentan ventajas indudables sobre la cirugía abierta: permiten intervenciones más cortas, un retorno más rápido a la ingesta oral, estancias hospitalarias reducidas y una recuperación más rápida.

Se ha descrito una remisión total o parcial de los síntomas muy precozmente después de la operación en 78-96 % de los pacientes, si bien en 10-20 % de los casos se producen recidivas tardías[12-14].

Las recidivas se justifican por la dificultad en la resección de las fibras del esfínter con la endograpadora usada por vía endoscópica y la persistencia de escasa distensibilidad de las fibras del esfínter. En estos casos, las mediciones con manometría confirman la alta presión intrafaríngea tras la cirugía endoscópica. Por tanto, la indicación más clara de la diverticulostomía endoscópica son los divertículos de tamaño medio, en los que se consigue una miotomía adecuada. Los inferiores a 2,5 cm deben ser considerados contraindicación formal del acceso transoral.

En conclusión, las vías de acceso abierto y endoscópico en los divertículos de Zenker en manos experimentadas son seguras y proporcionan buenos resultados precoces con porcentajes similares.

La miotomía abierta debe ser recomendada para el tratamiento de pacientes jóvenes con divertículos grandes, así como para los divertículos pequeños (menos de 2,5-3 cm), en los que la cirugía endoscópica se asocia a un mayor riesgo de fracaso en términos de disfagia persistente grave.

El abordaje endoscópico puede ser preferible para pacientes de edad avanzada con divertículos de tamaño mediano (3-5 cm), ya que las complicaciones relacionadas con la técnica son mínimas y el porcentaje de alivio de los síntomas es elevado[8].

BIBLIOGRAFÍA

1. Ludlow A. A case of obstructed deglutition from a preternatural bag formed in the pharynx. Medical observations and inquiries by a society of physicians in London. London 1769;3:85-101.
2. Zenker FA, Von Ziemssen H, Krankheiten des Oesophagus. Handbuch der speciellen Pathologie und Therapie 1877;7:1-87
3. Vogelsang A, Schumacher B, Neuhaus H. Therapy of Zenker's diverticulum. Dtsch Arztebl Int 2008;105:120-6.
4. Bremner CG, De Meester TR. Endoscopic treatment of Zenker's diverticulum. Gastrointest Endosc 1999;49:126-8.
5. Lerut T, Van Raemdonck D, Guelinckx P, et al. Pharyngo-oesophageal diverticulum (Zenker's): clinical, therapeutic and morphological aspects. Acta Gastro-Enterol Belgica 1990;66:330-7.
6. Shaw DW, Cook IJ, Jamieson GG, Gabb M, Simula ME, Dent J. Influence of surgery on deglutitive upper oesophageal sphincter mechanics in Zenker's diverticulum. Gut 1996;38:806-11.
7. Colombo-Benkmann M, Unruh V, Kocher T, Krieglstein C, Senninger N. Aktuelle Behandlungskonzepte des Zenker-Divertikels –Indikationen und Ergebnisse. Zentralb Chir 2003;128:171-86.
8. Zaninotto G. Modern treatment of cricopharyngeal (Zenker's) diverticula. Cir Esp 2012;90:213-4.
9. Payne WS, King RM. Pharyngoesophageal (Zenker's) diverticulum. Surg Clin North Am 1983;63:815-24.
10. Van Overbeek JJ. Meditation on the pathogenesis of hypopharyngeal (Zenker's) diverticulum and a report of endoscopic treatment in 545 patients. Ann Otol RhinolLaryngol 1994;103:178-85.
11. Cañete-Gómez J, Ramírez-Plaza CP, Rueda BL, Ibáñez-Delgado F, Vázquez-Medina A, Bondía-Navarro JA, et al. Diverticulectomía y miotomía del cricofaríngeo para el tratamiento del divertículo de Zenker. Presentación de una serie de 33 casos. Cir Esp 2012;90:233-7.
12. Rizzetto C, Zaninotto G, Costantini M, Bottin R, Finotti E, Zanatta L, et al. Zenker's diverticula: feasibility of a tailored approach based on diverticulum size. J Gastrointest Surg 2008;12:2057-65.
13. Chang CY, Payyapilli RJ, Scher RL. Endoscopic staple diverticulostomy for Zenker's diverticulum: review of literature and experience in 159 consecutive cases. Laryngoscope 2003;113:957-65.
14. Bonavina L, Bona D, Abraham M, Saino G, Abate E. Longterm results of endosurgical and open surgical approach for Zenker diverticulum. World J Gastroenterol 2007;13:2586-9.