

Gripe A complicada con neumonía

Hernández Anadón S, Llor Vilà C, Revuelta Garrido V, Pascual Palacios I, Bladé Creixenti J, Reig Puigbertran R

Centro de Salud Jaume I. Tarragona

Presentamos el caso de una paciente de 36 años de edad, sin alergias medicamentosas ni hábitos tóxicos.

Antecedentes personales de rinitis alérgica (sin tratamiento específico), alergia a ácaros, litiasis renal con cólicos renales de repetición desde hace 12 años sin estudio ecográfico complementario, colitis ulcerosa sin tratamiento específico y asintomática, y asma intermitente leve, que recibió hace aproximadamente 10 años tratamiento continuo con salbutamol y la combinación de fluticasona y salmeterol inhalado y que después suspendió por espacio de 4 años. Actualmente sin tratamiento específico, a excepción de salbutamol inhalado en caso de reactivación aguda (un episodio anual promedio).

Acude a la consulta de su médico de familia por referir desde hace aproximadamente unos 10 días odinofagia moderada-intensa progresiva, en tratamiento sintomático. Desde hace tres días hay aparición de fiebre de hasta 39°C, con malestar general y astenia; se considera un proceso viral y se la remite a su domicilio con tratamiento sintomático.

Posteriormente aparece dolor torácico basal izquierdo, de características pleuríticas, con exacerbación de la disnea. Acude de nuevo a su médico de familia, quien, tras objetivar fiebre (39,3°C), auscultación patológica, expectoración purulenta y vómitos concomitantes de contenido alimentario-no biliosos, decide remitir a urgencias para valoración.

En exploración física se encuentra frecuencia cardíaca 85 lpm, temperatura axilar 38,0°C, frecuencia respiratoria 22 rpm, TA 128/75 mmHg, saturación de oxígeno 93%. Regular estado general, consciente y orientada, normocoloreada y normohidratada, febril, disnea al habla. Auscultación

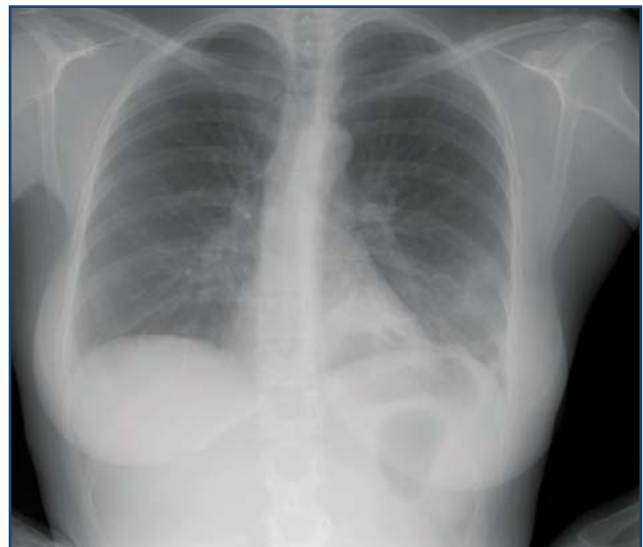


Figura 1

cardíaca: ruidos rítmicos, no soplos. Auscultación respiratoria: estertores bibasales, de mayor intensidad en tercio basal izquierdo; ausencia de roncus o sibilantes. Abdomen blando y depresible, no doloroso a la palpación, ni se palpan masas ni megalias, peristaltismo conservado, no peritonismo. No edemas, no signos de trombosis venosa profunda. Pulsos pedios presentes y simétricos. Faringe hiperémica. Exploración neurológica: no déficit sensitivo-motor; no signos meníngeos.

Analítica: PCR 36,6, leucocitos 14,6 (N: 89,9%, L 7%), bioquímica dentro de la normalidad, hemostasia dentro de la normalidad, antigenuria en orina negativa, PCR ARN Influenza A/H1N1 positivo.

Radiografía de tórax: aumento de densidad retrocardiaca izquierdo (*figura 1*).

La paciente ingresa en la planta de Medicina Interna en tratamiento con oxigenoterapia, broncodilatadores, antiviral (oseltamivir) y antibiótico (ceftriaxona

+ azitromicina) con aislamiento respiratorio. Evolucionó correctamente del cuadro respiratorio y se mantuvo afebril y eupneica durante el ingreso, aunque con persistencia de la tos. Dada la mejoría clínico-radiológica es dada de alta a domicilio (**figura 2**) con los diagnósticos de infección por neumonía basal izquierda y gripe A. La paciente presentó ambulatoriamente buena evolución.

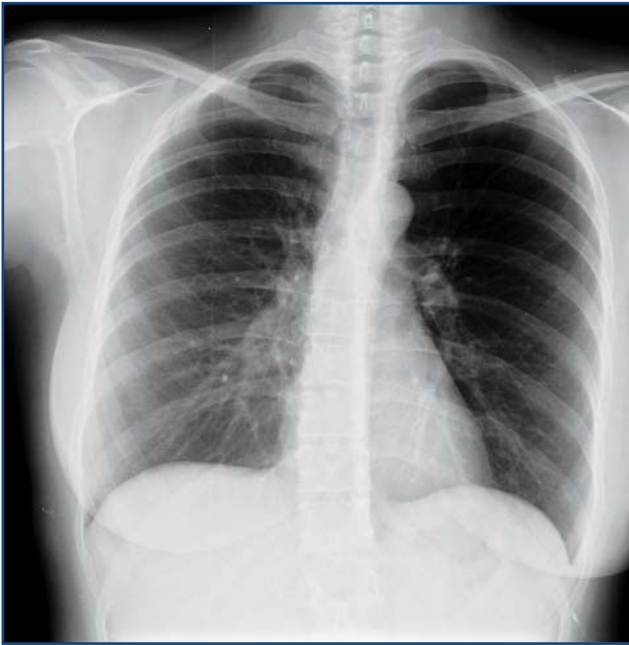

Figura 2

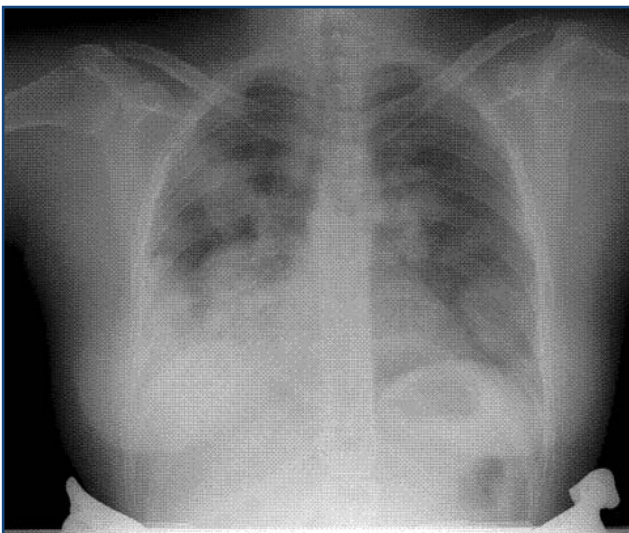


Figura 3

COMENTARIO

Es indiscutible que el médico de familia, ante los casos de gripe A, debe estar alerta, en especial en caso de pacientes de riesgo, ya que si existe sospecha de neumonía asociada debe instaurar antibioterapia precoz¹.

En la auscultación respiratoria hay que prestar especial atención a los estertores húmedos, que se caracterizan por su tonalidad más grave que los secos y son típicos de las neumonías.

El examen del tórax, mediante las radiografías pósterio-anterior y lateral en inspiración máxima, proporciona información sobre algunas características del parénquima pulmonar, permite visualizar la silueta cardiaca y del mediastino y efectuar el análisis de la morfología de la caja torácica. En la radiografía de la neumonía como complicación de la gripe A nos encontramos en la mayoría de ocasiones con aumentos de densidad y en casos más graves con exudados algodonosos (**figura 3**)^{2,3}. Ante un síndrome gripal que no mejora con tratamiento en un paciente de riesgo no hay que dudar en la realización de la misma. La proteína C capilar, en este caso, no nos servirá para diferenciar un proceso viral de uno bacteriano, ya que la infección por virus *influenza* suele dar un falso positivo y origina valores elevados, al igual que las infecciones bacterianas.

BIBLIOGRAFÍA

1. Wright PF, Kirkland KB, Modlin JF. When to consider the use of antibiotics in the treatment of 2009 H1N1 influenza-associated pneumonia. *N Engl J Med* 2009; 361:e122.
2. Lee CW, Seo JB, Song JW, Lee HJ, Lee JS, Kim MY, et al. Pulmonary complication of novel influenza A (H1N1) infection: imaging features in two patients. *Korean J Radiol* 2009;10:531-4.
3. AM, Quiney B, Nicolaou S, Müller NL. Swine-origin influenza A (H1N1) viral infection: radiographic and CT findings. *AJR J Roentgenol* 2009;193: 1494-9.
4. Melbye H, Hvidsten D, Holm A, Nordbo SA, Brox J. The course of C-reactive protein response in untreated upper respiratory tract infection. *Br J Gen Pract* 2004; 54:635-8.