Osteonecrosis por consumo de drogas

Lagares Roibás A, Gallego Montes MJ, López Melendro AI

Instituto de Adicciones de Madrid-Salud
Madrid

La osteonecrosis es una enfermedad debida a la pérdida temporal o permanente del flujo de sangre a los huesos. En su etiología parecen estar implicados múltiples factores que actúan de forma independiente o aditiva. Estos factores etiológicos de la osteonecrosis se exponen en la ***tabla 1***[1].

Cualquier parte del esqueleto puede afectarse, pero los sitios más comunes son la cabeza femoral y humeral, el cóndilo interno de la rodilla y más rara vez el astrágalo[1]. La necrosis avascular idiopática de la cabeza femoral tiene una relación hombre/mujer de 4-5/1 y un pico de incidencia en los 30-60 años[2]. El desarrollo de la osteonecrosis puede tener una importante repercusión sobre el estilo de vida del individuo.

El objetivo final del tratamiento de la osteonecrosis de la cadera es la conservación de la cabeza femoral; sin embargo, esto resulta difícil de lograr dado que se asocia a diversas enfermedades y a que ni la etiología ni la historia natural se han determinado de forma concluyente.

Con la exposición del presente caso clínico se pretende establecer la potencial relación entre el consumo de sustancias psicoactivas y la osteonecrosis, y concienciar a los profesionales de la posibilidad de la existencia de esta patología en los adictos a sustancias tóxicas.

CASO CLÍNICO

Varón de 41 años de edad, ex-adicto a drogas por vía parenteral y alcohólico, que presenta dolor en cadera de características mecánicas, crónico (más de 10 años de evolución), intenso y progresivo, con limitación grave para la deambulación y que no mejora con analgésicos, de los que llega a tomar más de cinco diferentes de forma continua.

Se inició en el consumo de heroína y cocaína a los 17 años, por vía inyectada durante once años, durante los cuatro últimos en ambas venas femorales (según refiere el paciente "ya no tenía venas"). Hace 13 años

Tabla 1. **FACTORES ETIOLÓGICOS EN LA OSTEONECROSIS**

OSTEONECROSIS DE ETIOLOGÍA CONOCIDA	OSTEONECROSIS CON PROBABLE ASOCIACIÓN ETIOLÓGICA		
TRAUMÁTICA Fractura del cuello femoral Fractura-luxación de la cadera	TRAUMÁTICA ***Pequeños traumatismos*** NO TRAUMÁTICA		
NO TRAUMÁTICA Enfermedad de Caison Enfermedad de Gaucher Drepanocitosis Radioterapia	Arteriosclerosis Glucocorticoides Enfermedad de Cushing Diabetes mellitus Hiperlipidemias Displasias	***Alcohol*** ***Esteatosis hepática*** Hiperuricemia-gota ***Pancreatitis*** Osteomalacia Enfermedad de Weber-Christian	Embarazo Trasplante renal LES-Conectivopatias ***Tromboflebitis*** Tumores Inmunosupresores

CASO CLÍNICO

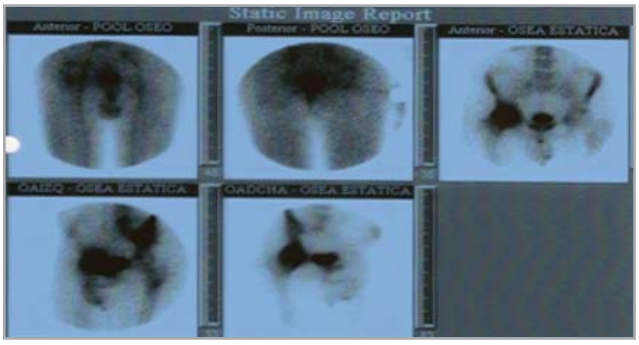

Figura 1.

comenzó a realizar el programa sustitutivo de opiáceos (PSO) que le facilita conseguir la abstinencia de heroína y mantenerla hasta la actualidad. Desde el inicio del programa de metadona el consumo de cocaína se caracteriza por ser muy esporádico y en pequeñas cantidades (por vía intranasal), hasta hace dos años, cuando consigue la abstinencia. A edad muy temprana (12 años) comenzó el consumo de alcohol, que mantuvo hasta los 38 años, cuando dejó de beber; siempre fueron consumos muy elevados, pues llegaba a beber 18-20 copas de *sol y sombra* diarias durante largos periodos.

Entre sus antecedentes personales cabe destacar hepatopatía crónica alcohólica, hepatitis C, neumonías de repetición, endocarditis derecha, polineuropatía alcohólica, celulitis y trombosis venosa profunda de iliaca derecha, hernia de hiato, candidiasis folicular y pancreatitis aguda. No refiere alergias. Intervenido quirúrgicamente de nervio cubital derecho.

Hematología con valores normales. Bioquímica: GGT 66, Fe 167; resto de valores normales. Serología: VIH negativo, HBsAg negativo, anti-HBc positivo, anti-HBs positivo, VHC positivo, lúes negativo.

Radiografías de cadera: necrosis con deformidad grave de cabeza femoral y desprendimiento del cartílago articular. Gammagrafía ósea: acentuados signos de necrosis avascular con imagen lineal subcapital en la cadera derecha muy sugestiva de fractura subcapital (***Figura 1***).

Tras valorar la sintomatología, la funcionalidad que presenta el paciente y los resultados de los estudios radiológicos practicados, se emite el diagnóstico de osteonecrosis (necrosis avascular) de la cabeza femoral derecha.

COMENTARIO

La etiopatogenia de la osteonecrosis o necrosis avascular de cabeza femoral es multifactorial. Existen diferentes mecanismos lesionales, como el directo por toxicidad celular o por oclusión vascular intraluminal intracefálica como consecuencia de una coagulación intravascular y alteraciones vasculares o venosas extracefálicas[3]. La isquemia generada puede instaurarse de forma brusca, pero es más frecuente que se desarrolle como consecuencia de pequeñas agresiones sucedidas a lo largo de semanas o incluso meses[4].

Si tenemos en cuenta lo expuesto en la ***tabla 1***, el caso clínico que comentamos se encuadra en el apartado segundo, es decir, en el de las osteonecrosis con probable asociación etiológica, al no haber tenido a lo largo de su vida ninguno de los factores del grupo primero. Los factores etiológicos implicados en la génesis del proceso en este paciente se exponen a continuación:

• Gran consumo de alcohol durante largo tiempo. La ingestión de más de 400 ml a la semana incrementa el riesgo de necrosis avascular más de 9,8 veces, comparado con el de los no bebedores; existe una clara relación dosis-respuesta. Se considera que cerca del 40% de las necrosis avasculares de la cabeza femoral guarda relación con el consumo excesivo de etanol[5]. Como consecuencia de este importante consumo de alcohol, el paciente desarrolló otros dos factores etiológicos: la esteatosis hepática secundaria a su hepatopatía crónica alcohólica (los hígados grasos son fuente de embolias grasas que, cuando son intraóseas, se hidrolizan y originan ácidos grasos libres que dañan el endotelio vascular) y la pancreatitis alcohólica (produce liberación de enzimas pancreáticas al torrente circulatorio que provocan coagulación intravascular diseminada)[6]. Ambos factores etiológicos, mediante sus correspondientes mecanismos lesionales (lesión endotelial y coagulación intravascular diseminada) también pueden estar implicados en el origen de este proceso.

• El consumo de heroína y cocaína, como resultado de su administración por vía inyectada durante los últimos años, provocó un cuadro de celulitis y trombosis venosa profunda de la vena iliaca derecha. La

CASO CLÍNICO

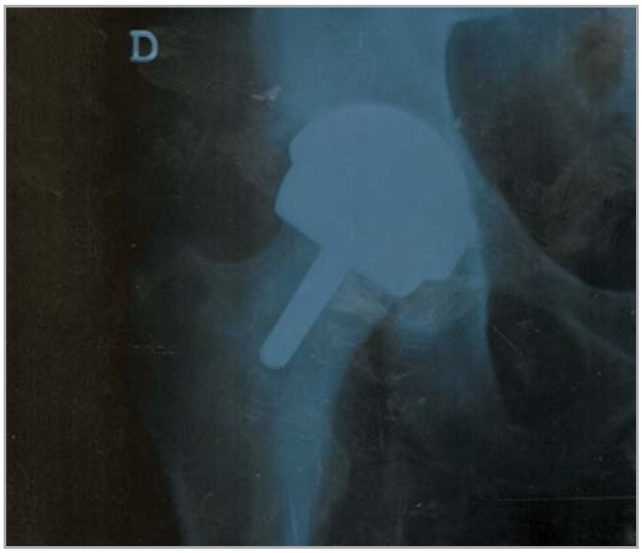

Figura 2.

proximidad anatómica y los propios mecanismos fisiopatológicos de estos procesos, es decir, la producción de tromboflebitis y múltiples microtraumas (secundarios a la autoadministración de drogas durante largos periodos de tiempo) han contribuido, probablemente de forma determinante, al desarrollo de la necrosis avascular de la cabeza femoral derecha.

En definitiva, la confluencia en el tiempo de todos estos factores etiológicos (gran consumo de alcohol, esteatosis hepática, pancreatitis, tromboflebitis y microtraumas) que presentó el paciente, derivados del consumo de sustancias tóxicas a las que era adicto (alcohol, heroína y cocaína), explican la presencia de esta entidad clínica en él al no concurrir ningún otro factor etiológico.

Considerando la información obtenida mediante las pruebas complementarias, la intervención terapéutica sólo planteaba la posibilidad del reemplazo total de la cadera.

El criterio para llevar a cabo este tipo de intervención debe aplicarse en función de los estadios de Ficat. En los avanzados (III-IV), como el presente caso, el tratamiento de elección, a menos que existan contraindicaciones formales, es la realización de una artroplastia de cadera, que ha demostrado buenos resultados a largo plazo en estos pacientes[7]. En el caso que nos ocupa se procedió mediante anestesia raquídea a la implantación de una prótesis de resuperficialización de cadera BHR (Smith-N). La intervención fue satisfactoria. La comprobación radiográfica demostró una correcta implantación de la prótesis (***Figura 2***).

Como resultado del abordaje terapéutico de este paciente se consiguió que inicialmente caminara con apoyo de muletas y realizara ejercicios de flexión-extensión; posteriormente la mejoría funcional del paciente permitió la deambulación normal y sin prácticamente limitaciones. Se produjo la desaparición absoluta del dolor y de todo tipo de molestias y aumentó muy considerable de la calidad de vida y autonomía del paciente.

CONCLUSIONES

- Además de las causas directamente relacionadas con esta patología, habrá que prestar una mayor atención a las probablemente asociadas.
- La diversidad de los mecanismos patogénicos que intervienen en la aparición de la necrosis avascular dificulta poder hacer un diagnóstico precoz que permita realizar tratamientos más conservadores.
- La gravedad de las secuelas que puede producir esta enfermedad hace necesario su estudio, sobre todo en sujetos con factores de riesgo asociados.
- El diagnóstico certero y el posterior abordaje terapéutico produce importantes cambios positivos en términos de salud y de bienestar para el paciente.

BIBLIOGRAFÍA

1. García S, Cáliz R. Osteonecrosis, osteocondritis y osteocondrosis. En: Alonso A y cols. Manual SER de las enfermedades reumáticas. Madrid: Panamericana 2000;708-11.
2. Mark H. El manual Merck. Madrid: Harcourt 1999;455-6.
3. Patología de la cadera en el adulto. Monografía SECOT 2004.
4. Nolla JM. Enfermedades óseas. Barcelona: Masson 1997:391-5.
5. Lorenzo P, Ladero JM, Leza JC, Lizasoain I. Drogodependencias. Madrid: Panamericana 1998:271-3.
6. Farreras P, Rozman C. Medicina Interna. Madrid: Elsevier 2005:1085-6.
7. Castellano del Castillo MA, et al. Coxalgia crónica: necrosis avascular de la cabeza femoral. Medifam 2002;12:62-5.