



## Diagnóstico por imagen

### Sarcoidosis

María Jesús Sánchez García-Altare<sup>a,\*</sup>, Francisco Javier González Sendra<sup>b</sup>,  
María Luz Parra Gordo<sup>c</sup>, Claudio Laganã<sup>c</sup>, Josima Luchsinger Heitmann<sup>c</sup>  
y Paloma Largo Flores<sup>c</sup>

<sup>a</sup> Atención Primaria Zonas Básicas de Salud (ZBS), Córdoba, España

<sup>b</sup> Servicio de Radiodiagnóstico, Hospital Alto Guadalquivir, Andújar, Jaén, España

<sup>c</sup> Servicio de Radiodiagnóstico, Hospital Universitario La Princesa, Universidad Autónoma, Madrid, España

Varón de 56 años de edad, pescadero de profesión, ex-fumador de 60 cigarrillos al día desde hace 4 años y bebedor de 75 g/día. Presenta disnea de mínimos esfuerzos y edemas en los miembros inferiores.

El hemograma, la PCR, la coagulación, el proteinograma y el análisis de orina son normales. Los valores de la bioquímica básica son: glucosa 110; creatinina 1,06; Na 139; K 5,2; LDL 84; CT 141; HDL 41; AST 25; ALT 27; GGT 52; FA 53; TSH 0,9; ferritina 22; Fe 52 y Ca 9,8. La serología de VHC, VHB y VIH son negativas. La serología para virus de Epstein-Barr y CMV son compatibles con infección pasada. En el estudio inmunológico, los ANA y los ENA son negativos. El péptido natriurético tipo B (BNP) está elevado (1.453 pg/ml), y el enzima convertidor de la angiotensina (ECA) es de 28 µg/l.

En la espirometría, la capacidad vital forzada (CVF) es del 82%, el volumen espirado máximo (FEV<sub>1</sub>) del 75% e IT del 73%.

En el ecocardiograma se detecta miocardiopatía dilatada con disfunción biventricular grave, fracción de eyección del 20-25%, insuficiencia mitral moderada-grave e hipoquinesia global grave.

Se realiza resonancia magnética (RM) cardiaca y tomografía computarizada (TC) coronaria. En ellas se aprecian adenopatías mediastínicas de tamaño significativo.

Se instauro tratamiento con nebivolol, ramipril, ivabradina, furosemida y eplerenona.

En la radiografía pósterioanterior (PA) y lateral de tórax (figs. 1A y 1B) se observa ensanchamiento mediastínico, patrón retículo-nodular en ambas bases y deformidad en la pared costal izquierda, compatible con fracturas costales antiguas.

En la TC de tórax se aprecian múltiples adenopatías subcarinales, hiliares y paratraqueales bilaterales en ventana aorto-pulmonar (figs. 2A y 2B). En el parénquima pulmonar se aprecian lesiones nodulares aisladas de 5 mm en todos los lóbulos, así como un patrón intersticial con nodulillos milimétricos peribroncovasculares y subpleurales (figs. 2C y 2D).

Se realizan biopsias transbronquial y de adenopatía subcarinal, que resultan negativas para neoplasia, pero no fueron concluyentes para sarcoidosis.

El paciente rechaza la realización de mediastinoscopia, por lo que se realiza tomografía con emisión de positrones (PET), cuyo resultado es sugerente de proceso granulomatoso.

El paciente está clínicamente estable, con afectación pulmonar y ganglionar, que corresponde al grado II de sarcoidosis, aunque sin diagnóstico de certeza. Se decide realizar tratamiento con esteroides (deflazacort).

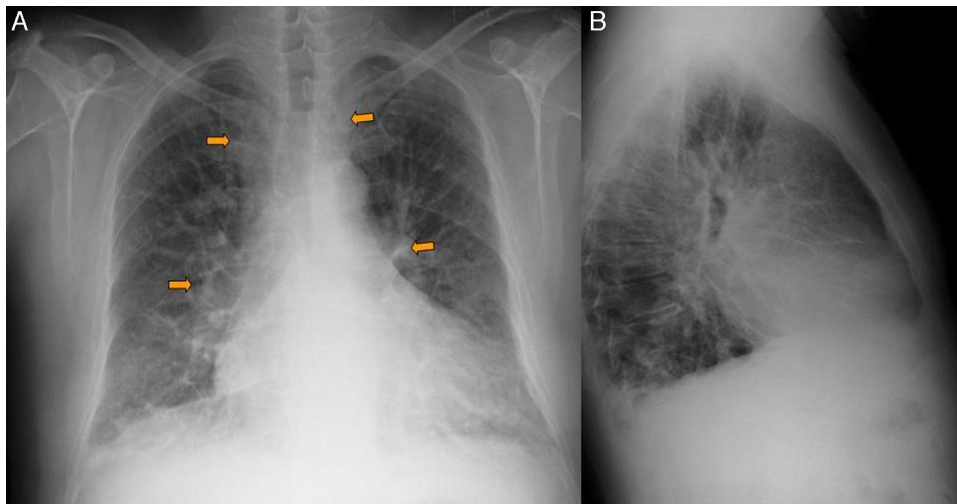
Se realiza TC de control tras 6 meses de tratamiento. Desaparece la afectación pulmonar y mejora la miocardiopatía dilatada tras la suspensión de la ingestión de alcohol.

\* Autor para correspondencia.

Correo electrónico: [Chus4177@yahoo.es](mailto:Chus4177@yahoo.es) (M.J. Sánchez García-Altare).

<http://dx.doi.org/10.1016/j.mgyf.2015.11.009>

1889-5433/© 2015 Sociedad Española de Médicos Generales y de Familia. Publicado por Elsevier España, S.L.U. Este es un artículo Open Access bajo la licencia CC BY-NC-ND (<http://creativecommons.org/licenses/by-nc-nd/4.0/>).



**Figura 1 – A y B) Radiografía PA y lateral de tórax: ensanchamiento mediastínico e hilar bilateral (flechas), patrón reticulonodular en ambas bases y deformidad en la pared costal izquierda compatible con fracturas costales antiguas.**

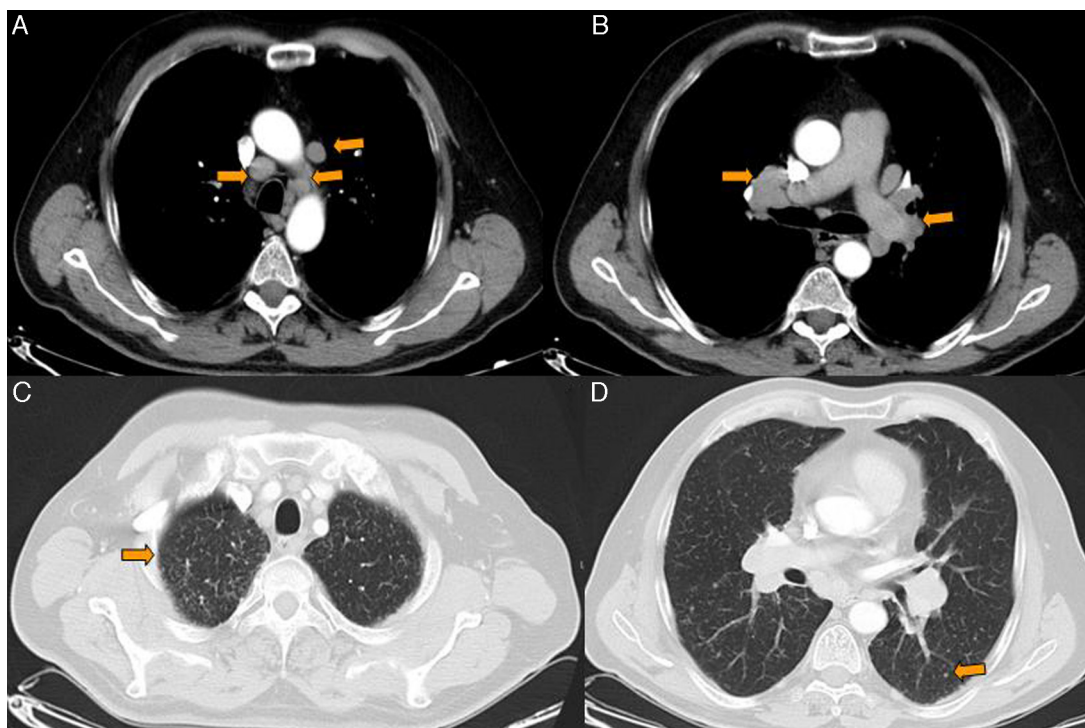
El paciente continúa asintomático desde el punto de vista clínico en las revisiones anuales.

### Comentario

La sarcoidosis es una enfermedad multisistémica de etiología desconocida, caracterizada por la formación de granulomas no necrotizantes. Los órganos afectados presentan acumulación de linfocitos T y de fagocitos mononucleares, granulomas

epitelioides no caseificantes y alteraciones de la estructura normal. La etiología y secuencia patogénica exactas permanecen desconocidas.

Su distribución es mundial, con afectación preferente de adultos jóvenes, sobre todo en la tercera década de la vida. La incidencia es 10 veces más alta en la raza negra, especialmente en las mujeres, en las que hay peor pronóstico y mayor tendencia a la cronicidad. El mejor pronóstico corresponde a la forma de presentación aguda con adenopatías hiliares, eritema nudoso o uveítis y en mujeres de raza blanca<sup>1</sup>.



**Figura 2 – A y B) TC de tórax con ventana de mediastino: múltiples adenopatías hiliares y mediastínicas (flechas). C y D) TC de tórax con ventana de parénquima: nodulillos peribroncovasculares y subpleurales (flechas).**

## Manifestaciones clínicas<sup>2</sup>

En el 10-20% de los casos, la sarcoidosis se detecta por primera vez como adenopatía hiliar asintomática. El inicio puede ser agudo o insidioso.

La sarcoidosis aguda supone entre el 20-40% de los casos. Comprende 2 formas de presentación:

- Síndrome de Löfgren: adenopatía hiliar, eritema nudoso y artritis aguda que se presenta en uno o ambos tobillos y se extiende para afectar a otras articulaciones.
- Síndrome de Heerfordt-Waldenström: hipertrofia parotídea, fiebre, uveítis anterior y parálisis facial.

La sarcoidosis de aparición insidiosa afecta entre el 40-70% de los casos. Los síntomas respiratorios son los más frecuentes, al principio:

- Síntomas generales: fiebre, pérdida de peso, anorexia y fatiga.
- El pulmón es el órgano más frecuentemente afectado. El 90% de los pacientes tendrá afectación en la radiografía de tórax durante la evolución, con adenopatías hiliares, alveolitis y neumonitis intersticial.
- La piel se afecta en el 25% de los casos. Aparece eritema nudoso, placas, erupciones máculo-papulosas, nódulos subcutáneos y lupus pernio.
- Uveítis en el 25% de los casos, que puede evolucionar a ceguera.
- Vías respiratorias superiores: afectación de la mucosa nasal en el 25% y de la laringe en el 5% de los casos.
- Médula ósea y bazo: anemia y trombocitopenia leves.
- Hígado: se encuentra afectado entre el 60-90% de las biopsias, pero con escasa relevancia clínica.
- Riñón: nefrolitiasis por afectación del metabolismo del calcio.
- Las alteraciones del sistema nervioso son variadas: neuropatía craneal/periférica, meningitis crónica, afectación hipofisaria, lesiones ocupantes de espacio y convulsiones.
- Corazón: pericarditis, alteraciones del ritmo y/o de la contractilidad.
- Sistema músculo-esquelético: lesiones óseas corticales entre el 3-13% de los casos, dactilitis, mono u oligoartritis de rodilla, tobillo y articulaciones interfalángicas proximales.

## Protocolo de estudio<sup>3</sup>

Se inicia con la historia clínica y la exploración física para descartar exposiciones y otras causas de enfermedad pulmonar intersticial. Debe incluir hemograma completo, estudio de calcio, pruebas de función hepática, ECA, Mantoux y pruebas cutáneas de control, radiografías de tórax, TC torácico de alta resolución, electrocardiograma y pruebas de función respiratoria.

El diagnóstico suele precisar la biopsia del pulmón o del órgano afectado. El lavado broncoalveolar y la gammagrafía pulmonar con galio pueden ser útiles como marcadores de actividad cuando esté indicado el tratamiento.

## Diagnóstico<sup>4</sup>

Se basa en hallazgos clínicos, radiológicos e histológicos. La biopsia del pulmón o de otro órgano afectado es obligada para confirmar el diagnóstico antes de empezar el tratamiento, ya que no existe ningún dato analítico en la sangre que sea diagnóstico.

El diagnóstico diferencial incluye las neoplasias, las infecciones y otros procesos granulomatosos.

El patrón radiológico clásico consiste en adenopatías hiliares bilaterales y simétricas con adenopatías paratraqueales derechas (triada de Garland). A veces se implican otras cadenas ganglionares, tales como las mediastínicas anteriores y las infracarinales.

Los infiltrados parenquimatosos aparecen entre el 40-50% de las ocasiones y son generalmente simétricos, difusos e intersticiales, y predominan los del tipo nodular.

Es menos frecuente el patrón alveolar, representado por opacidades algodonosas mal definidas o por áreas focales nodulares bien definidas, también llamada sarcoidosis de nódulos grandes.

Los cambios secundarios a fibrosis varían desde opacidades lineales cicatriciales localizadas a un patrón más extenso y característico reticular tosco, que afecta a los tercios superior y medio del pulmón desde del hilio. También se ha descrito la enfermedad fibrobullosa apical, y la panalización en estadio final.

Otros hallazgos menos frecuentes son la distribución unilateral de las adenopatías o los infiltrados, el derrame pleural, el neumotórax, la alteración bronquial intrínseca o extrínseca, la cavitación y la calcificación de las adenopatías, incluso en «cáscara de huevo».

El aspecto radiológico no se correlaciona en muchos casos con la clínica, la alteración y la actividad de la enfermedad<sup>5</sup>.

Se establecen 3 estadios radiológicos, de acuerdo con los hallazgos en la radiografía de tórax, como se muestra en la tabla 1<sup>6,7</sup>.

## Tratamiento<sup>8</sup>

Muchos casos remiten espontáneamente. La enfermedad ocular, cardíaca, del sistema nervioso central y la pulmonar progresiva son indicadores de iniciar tratamiento con glucocorticoides, habitualmente prednisona; el metotrexato es el tratamiento de segunda línea.

**Tabla 1 – Estadios de la sarcoidosis**

Estadio	Radiografía de tórax
0	Normal
I	Adenopatías hiliares bilaterales con parénquima normal
II	Adenopatías hiliares bilaterales con alteraciones parenquimatosas
IIIA	Alteraciones parenquimatosas sin adenopatías con fibrosis pulmonar
IIIB	Alteraciones parenquimatosas sin adenopatías sin fibrosis pulmonar

Las alteraciones respiratorias son la mayor causa de morbilidad y mortalidad.

La mayoría de los pacientes con enfermedad aguda quedan sin secuelas. En conjunto, el 50% de los pacientes sufrirá cierto grado de disminución orgánica permanente, el 15-20% permanece en actividad o con recurrencias y el 10% fallece como consecuencia directa de la enfermedad.

#### BIBLIOGRAFÍA

---

1. Xaubet A, Ancochea J, Morell F, Rodríguez-Arias JM, Villena V, Blanquer R, et al., Spanish Group on Interstitial Lung Diseases, SEPAR. Report on the incidence of interstitial lung diseases in Spain. *Sarcoidosis Vasc Diffuse Lung Dis.* 2004;21:64-70.
2. Chevalet P, Clement R, Rodat O, Moreau A, Brisseau JM, Clarke JP. Sarcoidosis diagnosed in elderly subjects: Retrospective study of 30 cases. *Chest.* 2004;126:1423-30.
3. Colby TV, Swensen SJ. Anatomic distribution and histopathologic patterns in diffuse lung disease: Correlation with HRCT. *J Thorac Imaging.* 1996;11:1-26.
4. Morell F, Reyes L, Doménech G, de Gracia J, Majo J, Ferrer J. Diagnoses and diagnostic procedures in 500 consecutive patients with clinical suspicion of interstitial lung disease. *Arch Bronconeumol.* 2008;44:185-91.
5. Nunes H, Brillet PY, Valeyre D, Brauner M, Wells A. Imaging in sarcoidosis. *Semin Respir Crit Care Med.* 2007;28:102-20.
6. [No authors listed]. Statement on sarcoidosis. Joint Statement of the American Thoracic Society (ATS), the European Respiratory Society (ERS) and the World Association of Sarcoidosis and Other Granulomatous Disorders (WASOG) adopted by the ATS Board of Directors and by the ERS Executive Committee, February 1999. *Am J Respir Crit Care Med.* 1999;160:736-755.
7. Costabel U, Hunninghake GW. ATS/ERS/WASOG statement on sarcoidosis. *Eur Respir J.* 1999;14:735-7.
8. Scadding JG. Prognosis of intrathoracic sarcoidosis in England. A review of 136 cases after five years observation. *Br Med J.* 1961;2:1165-72.