Med Gen Fam. 2019; 8(6):280-283

medicina general y de familia
edición digital
www.mgyf.org

Clínica cotidiana

Beneficios de la oxigenoterapia hiperbárica en el tratamiento de la osteonecrosis de cabeza femoral

María Consuelo Hernández Aznar[a,*], *Ramiro Cortés Aparisi*[b], *Miguel Casañ Pallardó*[c]

[a]*Centro de Salud Integrado Pío XII. Almazora (Castellón).* [b]*Centro de Salud de Almazora (Castellón).* [c]*Servicio de Anestesiología y Reanimación. Hospital General de Castellón.*

INFORMACIÓN DEL ARTÍCULO

Historia del artículo:
Recibido el 26 de junio de 2019
Aceptado el 6 de diciembre de 2019
On-line el 24 de marzo de 2020

Palabras clave:
Osteonecrosis
Cabeza femoral
Oxigenación hiperbárica
Embarazo

R E S U M E N

Mujer de 38 años de edad, que presenta en el segundo trimestre de embarazo dolor en ambas caderas, glúteos y muslos con limitación importante para deambular. Tras el parto se reagudiza el dolor y precisa fisioterapia y uso de muletas.

Se solicita una resonancia magnética que demuestra la presencia de derrame sinovial moderado con edema en ambas cabezas femorales y escalón en la cadera derecha, compatible con artritis bilateral de las caderas y osteonecrosis aguda asociada.

Se pauta tratamiento antiinflamatorio y 33 sesiones de oxigenoterapia hiperbárica, lo que produce mejoría clínica y radiológica.

La osteonecrosis de la cabeza femoral se caracteriza por una interrupción del flujo sanguíneo en la cabeza femoral. La clínica predominante es la coxalgia y limitación para la deambulación. Para su tratamiento existen varias opciones: cirugía, tratamiento farmacológico, rehabilitación y oxigenación hiperbárica.

La oxigenoterapia hiperbárica produce un aumento de oxígeno en las áreas de hipoxia y necrosis, favorece la remodelación ósea y estimula la angiogénesis. Además disminuye el edema, por lo que mejora el dolor y facilita la recuperación del paciente.

© 2019 Sociedad Española de Médicos Generales y de Familia.
Publicado por Ergon Creación, S.A.

Benefits of hyperbaric oxygen therapy in the treatment of osteonecrosis of the femoral head

Keywords:
Osteonecrosis
Femur head
Hyperbaric oxygenation
Pregnancy

A B S T R A C T

A 38-year-old woman presents in the second trimester of pregnancy pain in both hips, buttocks and thighs with significant limitation to walk. After birth, the pain exacerbates, requiring physical therapy and use of crutches. Magnetic resonance imaging was requested that showed moderate synovial effusion with edema in both femoral heads and a step in the right hip, compatible with bilateral hip arthritis with associated acute osteonecrosis. Anti-inflammatory treatment and 33 sessions of hyperbaric oxygen therapy are scheduled, with subsequent clinical and radiological improvement.

* *Autor para correspondencia.*
Correo electrónico: maheraz82@gmail.com (M.C. Hernández Aznar).
http://dx.doi.org/10.24038/mgyf.2019.071
2254-5506 / © 2019 Sociedad Española de Médicos Generales y de Familia

Femoral head osteonecrosis is characterized by a disruption of blood flow in the femoral head. The predominant clinic is the coxalgia and limitation for walking. For the treatment of osteonecrosis there are several options: surgery, pharmacological treatment, rehabilitation and hyperbaric oxygenation.

Hyperbaric oxygen therapy increases oxygen in the areas of hypoxia and necrosis, promotes bone remodeling and stimulates angiogenesis. It also decreases edema, which improves pain and facilitates patient recovery.

© 2019 Sociedad Española de Médicos Generales y de Familia.
Published by Ergon Creación, S.A

Mujer de 38 años de edad, que trabaja de funcionaria en un ayuntamiento. No presenta alergias conocidas; no tiene antecedentes médicos de interés ni hábitos tóxicos.

En el segundo trimestre de embarazo presenta dolor en ambas caderas, glúteos y muslos, acompañado de limitación importante para deambular por el dolor; se asocia rigidez matutina menor de una hora, sin clínica de dolor en las extremidades superiores.

Tras el parto el dolor empeora y precisa tratamiento con fisioterapia en domicilio y uso de muletas para desplazarse.

En la exploración física destaca dolor importante con la presión en ambos trocánteres, glúteos y sacro, y rotación externa de extremidades inferiores dolorosa.

En la analítica destaca la presencia de factor reumatoide 32 y VSG 30; el resto de parámetros de autoinmunidad, la bioquímica y el hemograma son negativos y no se realizan radiografías debido a la gestación.

Tras el parto, se solicita una resonancia magnética (RMN) que demuestra derrame sinovial moderado en ambas caderas, edema importante en ambas cabezas femorales y un escalón en la cadera derecha (Fig. 1).

Se le diagnostica artritis bilateral de caderas gestacional con osteonecrosis aguda asociada.

Se inicia tratamiento con antiinflamatorios no esteroideos (AINE) junto con corticoides a dosis moderadas y oxigenoterapia hiperbárica (OHB) (33 sesiones a 2,2 atmósferas y 90 minutos de duración) todo lo cual produce mejoría clínica.

Tras el tratamiento se solicita un nuevo análisis de sangre con perfil reumatológico (resulta normal) y una RMN de caderas y pelvis que no demuestra signos de osteonecrosis ni edema (Fig. 2).

Figura 1 – RMN de la cadera derecha: edema y osteonecrosis.

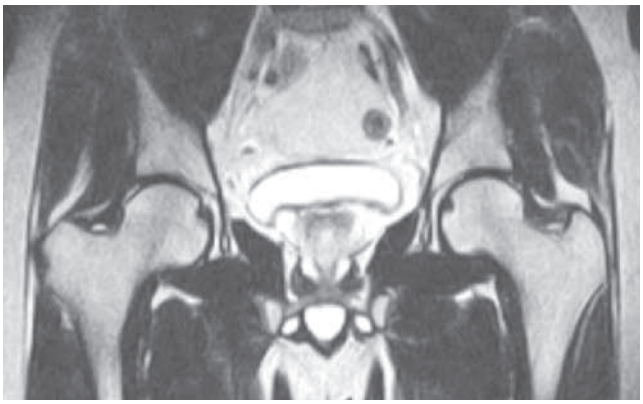

Figura 2 – RMN de ambas caderas tras oxigenoterapia hiperbárica: sin hallazgos patológicos.

Comentario

La osteonecrosis de cabeza femoral (OCF), también llamada necrosis isquémica o avascular de cabeza femoral, es la responsable del 3 % de las coxopatías del adulto, con una incidencia de 1 caso nuevo por cada millón de habitantes/año. Se caracteriza por una interrupción del flujo sanguíneo en la cabeza femoral debido a lesiones en la microcirculación[1,2]. Aparece con más frecuencia en el varón, entre los 30 y 60 años[3].

Se puede originar a partir de lesiones traumáticas (fractura subcapital o transcervical del cuello de fémur)[4] y no traumáticas (alcoholismo, síndrome de Cushing, hepatopatía crónica, emba-

Tabla 1 – Clasificación de Ficat y Arlet.

Estadios	Síntomas	Radiología	Gammagrafía	Patología
0	Ninguno	Normal	¿Captación disminuida?	
I	Ninguno o leves	Normal	Zona fría en cabeza femoral	Infarto de la zona de la cabeza que soporta el peso
II	Leves	Cambios de densidad en cabeza femoral	Aumento de la captación	Reparación espontánea de la zona infartada
II A	Leves	Esclerosis o quistes, línea articular y contorno cabeza femoral normal	Aumento de la captación	Reparación espontánea de la zona infartada
II B	Leves	Aplanamiento (signo de semiluna)	Aumento de la captación	Reparación espontánea de la zona infartada
III	Leves a moderados	Pérdida de la esfericidad, colapso	Aumento de la captación	Fractura subcondral, colapso y fragmentación del segmento necrótico
IV	Moderados a graves	Estrechamiento del espacio articular, cambios acetabulares	Aumento de la captación	Cambios osteoartríticos

razo, vasculitis, embolismo graso, coagulopatías, enfermedad de Gaucher, barotrauma o tratamiento con corticosteroides)[4-5].

La clínica predominante es la coxalgia, que puede debutar de forma brusca e intensa, o bien de forma más progresiva. Se acompaña de limitación en la movilidad activa y pasiva, más marcada en la abducción y rotación, y limitación para la deambulación.

El diagnóstico se confirma mediante estudio por imagen, con resonancia RMN y gammagrafía ósea. El estadiaje se realiza según la clasificación de Ficat y Arlet (Tabla 1).

Si bien la OCF no es una complicación común durante el embarazo, se han documentado varios casos en la bibliografía. Montella y otros[6] mostraron trece casos de OCF que se presentó durante el embarazo o en el primer mes postparto. La mayoría eran primigestas, sin antecedentes de interés, de complexión pequeña e importante aumento de peso. En estas pacientes, el desarrollo de la OCF puede estar relacionado con dicha complexión y el estrés mecánico debido al peso ganado en la gestación[7,8]. Las pacientes tienden a presentar síntomas durante los 4 últimos meses de gestación. Otras causas son la hipercoagulabilidad y la mayor congestión venosa que tiene lugar en el último trimestre de gestación.

Para el tratamiento de la OCF existen varias opciones terapéuticas: quirúrgicas (descompresión, osteotomías, artroplastia…)[8] y no quirúrgicas (tratamiento farmacológico, rehabilitación y la oxigenoterapia hiperbárica-OHB-)[8,9].

La OHB es un método terapéutico que produce un aumento de oxígeno en las áreas de hipoxia y necrosis, favorece la remodelación ósea y la cicatrización y estimula la angiogénesis. La importancia de conocer este método terapéutico radica en la multitud de patologías en las que se puede utilizar, y que se podrían beneficiar de sus efectos (úlceras vasculares de evolución tórpida, pie diabético, quemaduras, osteomielitis, gangrena gaseosa, embolia gaseosa, enfermedad por descompresión, lesiones por congelación, lesiones por aplastamiento, lesiones secundarias a radioterapia, necrosis mandibular y de tejidos blandos…)[1,2]. Además, presenta escasos efectos secundarios en comparación con otros tratamientos.

La OHB consiste en la inhalación intermitente de oxígeno al 100 % a una presión atmosférica mucho mayor. Este procedimiento se realiza en una cámara hiperbárica en la que se comprime el aire mientras el paciente respira oxígeno. La inspiración de oxígeno a altas presiones incrementa las cantidades del mismo en el plasma. Cuando se inhala oxígeno a una presión de 2-2,4 atmósferas, el contenido de oxigenación plasmática aumenta 0,32-5,76 volumen/%, según plantea Reis[10].

En el estadio inicial de la OCF la lesión producida se debe a disminución del flujo sanguíneo por una lesión en la microcirculación. El aumento de oxígeno en las áreas de hipoxia y necrosis, además de aumentar la actividad de limpieza y remodelación ósea, promueve la síntesis de colágeno y fibroblastos y estimula la angiogénesis[11,12].

La acción más rápida de la OHB radica en la disminución del edema, que permite una mejor perfusión en el lugar de la lesión y la recuperación de la microcirculación. También disminuye el tiempo de recuperación del paciente; la manifestación más evidente es el cese del dolor, causado por el edema.

Según un metaanálisis realizado por Strauss y Dvorak[13], al igual que en el estudio realizado por Schmitz y cols[14], la OHB minimiza la formación de nueva necrosis, e incluso es capaz de detener el proceso y revertirlo, al menos en estadios II y III de Ficat y Arlet[14,15].

No se han demostrado efectos adversos tras el tratamiento con OHB, a diferencia de la cirugía, que conlleva potencialmente riesgos quirúrgicos y complicaciones postoperatorias[14,15].

Por tanto, se puede concluir que la OHB es un método terapéutico útil en el abordaje de la osteonecrosis de cabeza femoral, ya que favorece la neovascularización, la remodelación ósea y produce una reducción importante del edema con la consiguiente mejoría del dolor y recuperación funcional. Por todo ello, se debe considerar la OHB como una opción alternativa a la cirugía para mejorar la calidad de vida de los pacientes, especialmente en adultos jóvenes.

Conflicto de intereses

Los autores declaran no tener ningún conflicto de intereses.

BIBLIOGRAFÍA

1. Brazier Y. What is hyperbaric oxygen therapy good for? Medical News Today. August 2019.

2. Mathieu D, Marroni A, Kot J. Tenth European Consensus Conference on Hyperbaric Medicine: recommendations for accepted and non-accepted clinical indications and practice of hyperbaric oxygen treatment. Diving Hyperb Med. 2017; 47: 24-32.
3. González Reimers E, Arnay de la Rosa M, Velasco-Vázquez J. Osteonecrosis de cabeza femoral. Imágenes en osteología. REEMO. 2006; 15: 47-8.
4. Capó Soliveres I. Fisiopatología de la necrosis de la cabeza femoral no traumática. Estado actual de conocimientos. Rev Esp Cirugía Osteoarticular. 2016; 51: 134-47.
5. Lieberman JR, Berry DJ, Mont MA, Aaron RK, Callaghan JJ, Rayadhyaksha A, et al. Osteonecrosis of the hip: management in the 21st century. Instr Course Lect. 2003; 52: 337-55.
6. Montella BJ, Nunley JA, Urbaniak JR. Osteonecrosis of the femoral head associated with pregnancy. A preliminary report. J Bone Joint Surg Am. 1999; 81: 790-8.
7. Vandenbussche E, Madhar M, Nich C, Zribi W, Abdallah T, Augereau B. Bilateral osteonecrosis of the femoral head after pregnancy. Arch Orthop Trauma Surg. 2005; 125: 201-3.
8. Mont MA, Jones LC, Sotereanos DG, Amstutz HC, Hungerford DS. Understanding and treating osteonecrosis of the femoral head. Instr Course Lect. 2000; 49: 169-85.
9. Fessel J. There are many potential medical therapies for atraumatic osteonecrosis. Rheumatol, 2013; 52: 235-41.
10. Reis ND, Schwartz O, Militian D, Ramon Y, Levin D. Hyperbaric oxygen therapy as a treatment for stage I avascular necrosis of the femoral head. J Bone Joint Surg Br. 2003,85: 271-5.
11. Crawford Mechem C, Manaker S. Hyperbaric oxygen therapy. Literature review current through. UptoDate. nov 2019. Disponible en: https://www.uptodate.com/contents/hyperbaric-oxygen-therapy
12. Lam G, Fontaine R, Ross FL, Chiu ES. Hyperbaric Oxygen Therapy: Exploring the Clinical Evidence. Adv Skin Wound Care. 2017; 30: 181-90.
13. Strauss M, Dvorak T. Femoral head necrosis and hyperbaric oxygen therapy; a meta-analysis. EUBS Proc. 1999: 89-93.
14. Schmitz G, Sánchez C, Elizondo K, Medina A, Nochetto M. Oxigenación hiperbárica en el manejo de la necrosis avascular de la cabeza del fémur. Acta Médica Grupo Ángeles. 2003; 1: 23-6.
15. Torres León JM, Domínguez Alegría AR, Navarro Téllez M, Brinquis Crespo MA, Espigares Correa A, Pérez Mochales JF. Patologías tratadas con oxigenoterapia hiperbárica en el Hospital Central de la Defensa. Sanid Mil. 2015; 71: 77-83.