Med Gen Fam. 2020; 9(4): 196-197

medicina general y de familia
edición digital
www.mgyf.org

Clínica cotidiana

Neoplasia de colon: sospecha por ecografía

Antonio Miguel Redondo Horcajo, Fernando Gallardo Alonso, Antonia Cubillo Villa*

Centro de Salud Santa Isabel. Leganés (Madrid).

INFORMACIÓN DEL ARTÍCULO

Historia del artículo:
Recibido el 15 de abril de 2020
Aceptado el 8 de junio de 2020
On-line el 9 de septiembre de 2020

Palabras clave:
Ecografía
Atención primaria
Neoplasia
Colon

R E S U M E N

Se describe el caso de una paciente de 53 años de edad que consulta por notar una masa en la fosa ilíaca izquierda.

Tras las exploraciones física y ecográfica, se sospecha la existencia de una neoformación en el colon distal, por lo que es remitida para estudio en el hospital.

Allí es diagnosticada de adenocarcinoma colorrectal.

© 2020 Sociedad Española de Médicos Generales y de Familia.
Publicado por Ergon Creación, S.A.

Colon neoplasm: suspected by ultrasound

Keywords:
Ultrasound
Primary care
Neoplasm
Colon

A B S T R A C T

A case is described of a 53 year old patient who consulted due to observing a mass in the left iliac fossa.

After conducing a physical examination and ultrasound, the existence of a growth in the distal colon was suspected, so that the patient was referred for study in the hospital.

© 2020 Sociedad Española de Médicos Generales y de Familia.
Published by Ergon Creación, S.A.

Paciente de 53 años de edad, que acude a consulta por notarse un bulto en la fosa ilíaca izquierda (FII).

Durante la exploración se palpa una masa no dolosa en la FII, por lo que se procede a realizar exploración ecográfica abdominal.

En la zona en que se palpa la tumoración se observa una imagen hipoecoica, de 8,35 cm en el corte longitudinal, con una imagen hiperecoica lineal en su interior que no deja sombra acústica posterior (Figs. 1 y 2); mediante doppler se observa que la imagen está vascularizada.

* *Autor para correspondencia.*
Correo electrónico: antonio.redondo@salud.madrid.org (A.M. Redondo Horcajo).
http://dx.doi.org/10.24038/mgyf.2020.037
2254-5506 / © 2020 Sociedad Española de Médicos Generales y de Familia

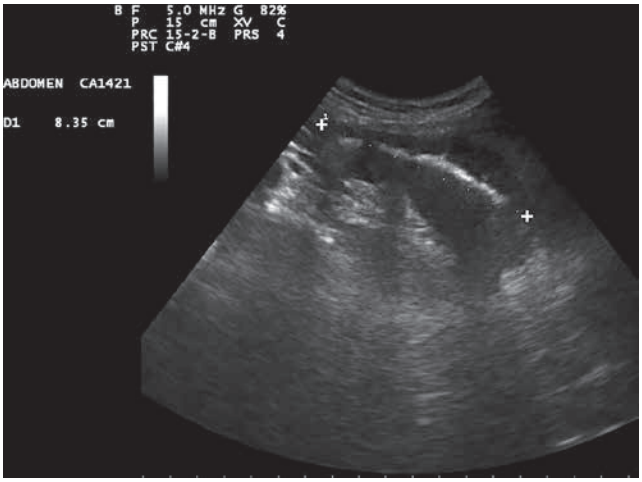

Figura 1

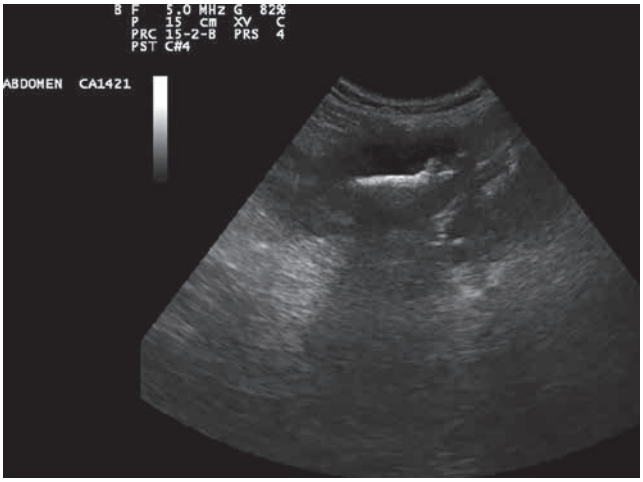

Figura 2

Con la sospecha de neoplasia, se remite a la paciente de forma urgente para realización de colonoscopia, a la vez que se solicita estudio de sangre oculta en heces. El resultado de este último es positivo en las dos muestras.

El estudio endoscópico describe la presencia en el colon sigmoide, a 25 cm del margen anal, de una neoformación de unos 10 cm de longitud, que afecta a toda la circunferencia sin provocar estenosis, ulcerada en su centro y muy friable.

La biopsia de la muestra informa de la presencia de un adenocarcinoma colorrectal.

En la actualidad está pendiente de resultados de estudio de extensión (TAC abdominopélvico) y de tratamiento.

Comentario

La imagen en corte transversal (Fig. 2) se conoce como "signo del pseudorriñón", producido por el engrosamiento simétrico de la pared y la destrucción de las capas de la misma.

La ecografía en Atención Primaria puede resultar clave para la sospecha inicial de una patología y, como en nuestro caso, nos permite agilizar la derivación, obtener un diagnóstico definitivo más rápido y un tratamiento precoz, dando una atención más eficaz a los pacientes. A la vez, supone gran satisfacción para los profesionales, como se refleja ya en otros artículos[3,4].

Una buena formación ecográfica y tiempo suficiente para llevarla a cabo, son esenciales para hacer este recurso (ecógrafo en Atención Primaria) más eficiente y resolutivo[3,4].

Conflicto de intereses

Los autores declaran no tener ningún conflicto de intereses.

BIBLIOGRAFÍA

1. http://www.ultrasoundcases.info
2. Wilson S. Tracto gastrointestinal. En: Rumack C, Wilson S, Charboneau J, Levine D (eds). Diagnóstico por ecografía. 4ª ed. Madrid: Marban; 2014.
3. Sánchez Barrancos IM. Ecografía y atención primaria. Aten Primaria. 2017; 49: 378-80.
4. Díaz Rodríguez N. La ecografía en atención primaria. SEMERGEN. 2002; 28: 376-84.