CASO CLÍNICO

Síndrome de tako-tsubo

[1]Benedito Pérez de Inestrosa T, [2]Romero Sánchez F, [1]García Cintas J

[1]Consultorio Médico de San Agustín. El Ejido
[2]Consultorio Médico de Cantoria
Almería

El síndrome de tako-tsubo, o disfunción ventricular transitoria, fue descrito en Japón por Sato. La clínica es indistinguible de un síndrome coronario agudo y se presenta junto con elevación de enzimas de daño miocárdico, extensa acinesia anterior con abombamiento apical del ventrículo izquierdo durante la angiografía (similar a una vasija utilizada en Japón para capturar pulpos, denominada tako-tsubo), pero sin lesiones significativas en las arterias coronarias. Se acompaña de recuperación de las alteraciones segmentarias de la contractilidad en pocas semanas. Generalmente afecta a mujeres en torno a los 60-80 años, sin factores de riesgo cardiovascular relevantes; frecuentemente está relacionado con estrés emocional y/o físico y desarrolla un curso benigno.

CASO CLÍNICO:

Mujer de 73 años de edad, con antecedentes de hipertensión arterial. Acude a consulta por presentar dolor torácico opresivo, irradiado a las extremidades superiores y acompañado de intenso cortejo vegetativo, de 12 horas de evolución aproximadamente.

Figura 1

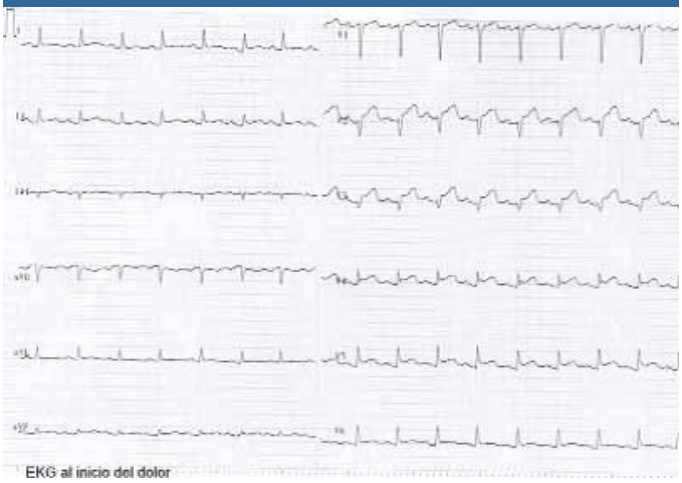

En el electrocardiograma (ECG) se objetivan alteraciones compatibles con infarto agudo de miocardio (IAM) extenso de localización anterior (figura 1).

Se la traslada urgentemente en ambulancia ante la sospecha de IAM.

Se realiza seriación de enzimas cardiacas (troponina I, mioglobina, CK, CK-MB) que resultan elevadas. Se realiza cateterismo urgente en el que no se observa ninguna alteración en las arterias coronarias pero sí una intensa depresión de la contractilidad en el ventrículo izquierdo (figura 2).

Figura 2. Cateterismo con ventriculografía: abalonamiento apical izquierdo característico del síndrome de

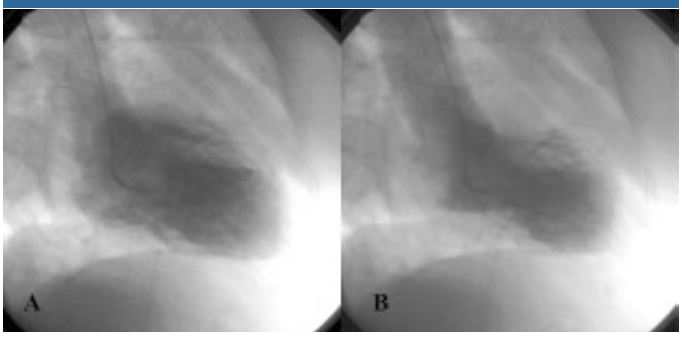

La evolución clínica del paciente fue favorable. La disfunción ventricular izquierda se resolvió espontáneamente a lo largo de las dos semanas siguientes.

COMENTARIO

El síndrome de discinesia apical transitoria (SDAT) o "apical ballooning" se describió por primera vez en Japón en los años noventa a raíz de varios casos aislados. Nació como entidad clínica en 2001 con la publicación de una serie de 88 casos.

Se conoce también como síndrome de tako-tsubo. Toma este nombre por la forma que adopta el ventrículo izquierdo, que semeja un anzuelo empleado en la pesca de pulpos en Japón.

El SDAT es una entidad infrecuente. Supone sólo 0,5-1% de los pacientes con sospecha de síndrome

coronario agudo. Se debe tener en cuenta su diagnóstico en mujeres a partir de los 50 años de edad con sospecha de IAM anterior, sobre todo tras estrés emocional o físico.

La clínica consiste en dolor torácico, no siempre típico, de intensidad leve a moderada, en ocasiones con insuficiencia cardiaca. En 90% de los casos el ECG muestra una elevación del ST en la cara anterior (lecho de la descendente anterior). En un 25% aparecen ondas Q transitorias y ondas T negativas en las derivaciones precordiales, lo que se acompaña de prolongación del intervalo QT corregido en el 100% de los casos. Todas estas alteraciones electrocardiográficas son transitorias.

Presenta más complicaciones iniciales que el IAM clásico: edema agudo de pulmón (22%), shock cardiogénico(15%), arritmias ventriculares (9%); sin embargo, el pronóstico es mejor a corto y medio plazo.

Para su confirmación es imprescindible el cateterismo cardiaco precoz, ya que el tratamiento con fibrinolisis y/o nitratos puede ser perjudicial.

La coronariografía muestra coronarias sin lesiones significativas y disfunción ventricular izquierda con hipocinesia, acinesia o discinesia de los segmentos apicales e hipercontractilidad de los basales. El resultado es una balonización del ventrículo izquierdo durante la sístole. Estas alteraciones pueden persistir durante una a tres semanas.

Debemos tener presentes como diagnóstico diferencial otras causas de disfunción transitoria de ventrículo izquierdo: hemorragia subaracnoidea, feocromocitoma, tóxicos como la cocaína, miocarditis...

En conclusión, deberemos sospechar el SDAT en mujeres a partir de los 50 años de edad con clínica de IAM y alteraciones ECG sugestivas de afectación de la cara anterior, sobre todo tras estrés emocional. Habrá que recurrir en estos casos directamente a la coronariografía urgente sin tratamiento fibrinolítico previo para evitar las complicaciones hemorrágicas que éste conlleva.

Resulta importante realizar el diagnóstico diferencial con el IAM, principalmente por las implicaciones pronósticas que ello conlleva, dado que la disfunción ventricular, factor pronóstico importante en la cardiopatía isquémica, se resuelve a lo largo de las semanas siguientes, lo que hace suponer su menor malignidad una vez superada la fase aguda.

No cabe duda de que inicialmente, y hasta la realización de una coronariografría con ventriculografía -prueba diagnóstica de elección-, hemos de iniciar tratamiento como si se tratase de IAM.

Al ser una entidad de reciente descripción, se desconocen sus implicaciones a largo plazo, su tratamiento óptimo en el momento agudo y a largo plazo de cara a una profilaxis secundaria; no obstante, dado que parece tratarse de una miocardiopatía isquémica de tipo microvascular, parece oportuno mantener el mismo tratamiento a largo plazo que ante la existencia de una cardiopatía isquémica habitual, si bien es cierto que, dado que la disfunción ventricular es transitoria, en principio no parece indicado incluir los bloqueadores del sistema renina-angiotensina-aldosterona en el tratamiento a largo plazo. El tratamiento actual de este síndrome consiste en ansiolíticos, manejo cuidadoso de betabloqueantes, evitar la hipovolemia y el uso de vasodilatadores y mantener la frecuencia cardiaca en límites bajos.

BIBLIOGRAFÍA

- Kurisu S, Sato H, Kawagoe T, Ishihara M, Shimatani Y, Nishioka K, et al. Tako-tsubo-like left ventricular dysfunction with ST-segment elevation: a novel cardiac syndrome mimicking acute myocardial infarction. Am Heart J 2002;143:448-55.
- Gaspar J, Gomez Cruz RA. Tako-Tsubo syndrome (transient antero-apical dyskinesia): first case reported in Latin America and review of the literature. Arch Cardiol Mex 2004;74:205-14.
- Kurisu S, Inoue I, Kawagoe T, Ishihara M, Shimatani Y, Nakamura S, et al. Time course of electrocardiographic changes in patients with tako-tsubo syndrome: comparison with acute myocardial infarction with minimal enzymatic release. Circ J 2004;68:77-81.
- Nyui N, Yamanaka O, Nakayama R, Sawano M, Kawai S. 'Tako-Tsubo' transient ventricular dysfunction: a case report. Jpn Circ J 2000;64:715-9.
- Upadya SP, Hoq SM, Pannala R, Alsous F, Tuohy E, Zarich S. Tako-Tsubo Cardiomyopathy (Transient Left Ventricular Apical Ballooning): a case report Myocardial Perfusion Echocardiogram Study. J Am Soc Echocardiogr 2005;18:883.