

# Reacción alérgica a corticoides: interpretación y alternativas

<sup>1</sup>Bordalba Layo MA, <sup>2</sup>Marqués Amat L, <sup>2</sup>Sobrevia Elfau MT, <sup>3</sup>Gort Oromí A

<sup>1</sup>ABS Eixample

<sup>2</sup>Servicio de Alergología. Hospital Santa María

<sup>3</sup>Servicio de Medicina Interna. Hospital Santa María Lérida

Paciente de 57 años con antecedentes de hipotiroidismo e hipertensión arterial, en tratamiento con enalapril (20 mg diarios) y levotiroxina (100 mg diarios), que presenta un episodio de edema facial leve acompañado de eritema y calor a los 3 días de la administración de ibuprofeno prescrito con motivo de una tendinitis. Se sustituye el tratamiento por diclofenaco, que no le produce efectos adversos.

Pasadas unas semanas sufre una picadura de insecto, motivo por el que se le administra metilprednisolona (corticoide perteneciente al grupo A) y dexclorfeniramina intramusculares; se le prescribe de nuevo diclofenaco oral como tratamiento domiciliario.

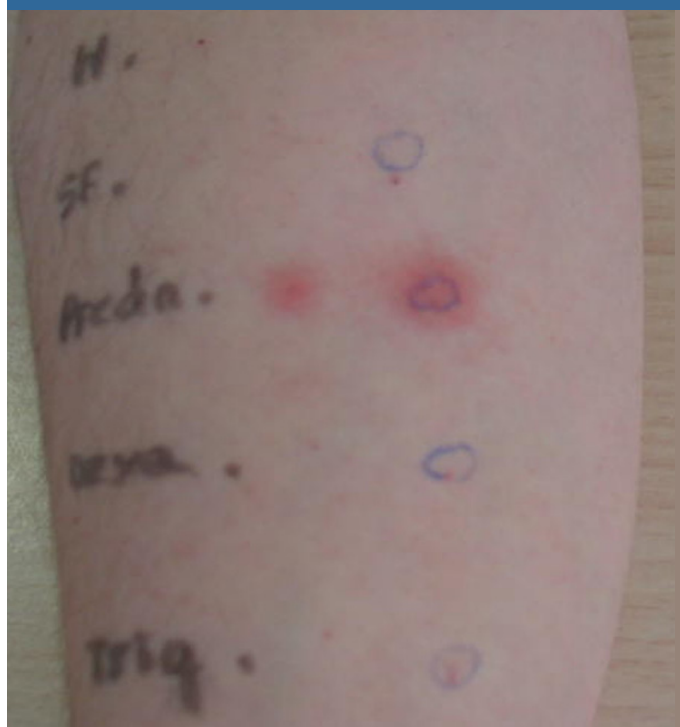
zonas iniciales. Se afecta toda la superficie corporal pero no hay descamación. La paciente no refiere exposición solar previa.

La lesión se trata con deflazacort (corticoide perteneciente al grupo B) y el cuadro mejora hasta su resolución.

Se deriva al Servicio de Alergología donde se realizan provocaciones orales con ibuprofeno y diclofenaco hasta dosis terapéuticas, que resultan negativas. Se realizan pruebas epicutáneas (batería estándar) y resultan positivas para fixocortol pivolato a las 96 horas (corticoide representante del grupo A). A continuación se realizan pruebas epicutáneas con corticoides representantes de cada uno de los grupos existentes y resultan positivas a las 96 horas para hidrocortisona acetato 25% (grupo A) y negativas para los grupos B, C, D1 y D2. Posteriormente se realizan pruebas intradérmicas con un corticoide de cada grupo y resulta positiva la lectura a las 24 horas para metilprednisolona (grupo A).

En resumen, lo que inicialmente sugería una reacción alérgica a antiinflamatorios no esteroideos resultó ser una reacción a corticoides del grupo A. Se trata de una alergia poco habitual; de confirmarse debe ser estudiada, ya que es posible identificar la sensibilidad a los distintos grupos de corticoides. La sensibilización alérgica a un grupo permite el uso del resto de grupos de corticoides en caso de precisar tratamientos con éstos, pero hay que tener en cuenta que existe reacción cruzada entre corticoides del grupo A y D2.

**Figura 1. Figura 1. Prueba cutánea positiva retardada (24 horas) para metilprednisolona**



Al cabo de unas pocas horas de la primera toma de diclofenaco presenta erupción generalizada intensa, no habonosa, sin angioedema, que se extiende de forma centripeta y desaparece de las