

Hiponatremia sintomática como manifestación inicial de tumor hipofisario

Bandrés Carballo B, Parra Gordo ML, Aragonés García M, Caba Cueva M, Medina Díaz M, Castaño Palacio DM, Cigüenza Sancho M

Hospital Universitario La Princesa. Universidad Autónoma de Madrid

Mujer de 71 años de edad, que acude al Servicio de Urgencias por presentar en las últimas 24 horas un cuadro de vómitos, cefalea y mal estado general. Previamente ha presentado tres episodios de hiponatremia controlados por su médico de atención primaria.

Durante la exploración física se encuentra consciente y orientada, con ptosis palpebral derecha y pupila midriática arreactiva ipsilateral.

Se solicita una tomografía computarizada (TC) cerebral, en la que se identifica la silla turca aumentada de tamaño y erosiones en el dorso selar debido a una gran masa que invade lateralmente ambos senos cavernosos, cranealmente la cisterna supraselar y caudalmente el seno esfenoidal. Son hallazgos compatibles con macroadenoma hipofisario (figura 1).

En el estudio analítico destaca hiponatremia (119 mEq/l, rango normal: 135-145 mEq/l).

Ingresa en Medicina Interna para corrección del cuadro de hiponatremia sintomática. Un día después desarrolla un empeoramiento del cuadro clínico inicial, con cefalea refractaria a tratamiento farmacológico, vómitos, ilusiones visuales (síndrome de Charles Bonnet), ptosis palpebral y midriasis arreactiva con oftalmoplejía bilateral.

Se realiza una nueva TC cerebral urgente, en la que se observan zonas hiperdensas en el interior de

la masa selar, que sugieren la presencia de zonas de sangrado intratumoral.

Con el diagnóstico de apoplejía hipofisaria se procede a la descompresión quirúrgica urgente de la lesión por vía transesfenoidal. Tras la intervención, la paciente presentó mejoría del cuadro clínico, con desaparición de la cefalea, los vómitos y las ilusiones visuales y normalización progresiva de los niveles de sodio, pero sin indicios de recuperación de la función motora ocular.

Una resonancia magnética (RM) realizada tras esta intervención, muestra un aumento de tamaño de la silla turca, ocupada por una masa de aproximadamente 33 x 37 x 23 mm (diámetros craneo-caudal, transverso y ántero-posterior, respectivamente). La señal es hiperintensa en las secuencias potenciadas en T2 y heterogénea en las secuencias T1, con áreas hiperintensas en su interior que pueden corresponder a zonas de sangrado. La masa se extiende cranealmente y ocupa la cisterna supraselar, con compresión del quiasma óptico, y lateralmente hacia los senos cavernosos, con signos de invasión de los mismos. Adicionalmente se aprecian los cambios postquirúrgicos del abordaje transesfenoidal, con material de sellado en la nasofaringe y el seno esfenoidal, así como burbujas aéreas (figura 2). En el estudio con contraste se observa un realce periférico, sin captación en el interior de la masa, que, junto con la hiperseñal en T2, sugiere la presencia de un componente necrótico-quístico central o

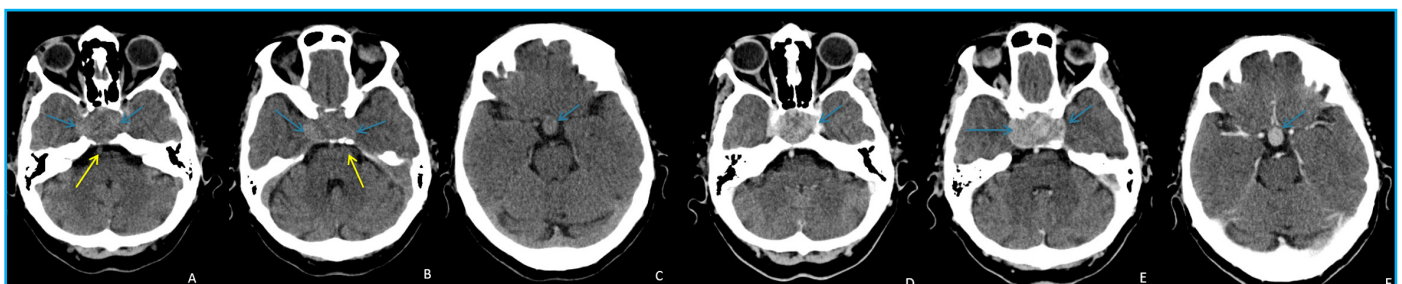

Figura 1: TC cerebral sin (A-C) y con (D-F) contraste intravenoso. Masa intraselar de 37 mm de eje transverso máximo y 24 mm de diámetro anteroposterior, de atenuación similar al parénquima cerebral, que se expande hacia los senos cavernosos lateralmente y los abomba (flechas azules en A y B), y cranealmente hacia la cisterna supraselar (flecha en C). Remodela (flecha amarilla en A) y erosiona (flecha amarilla en B) el dorso de la silla turca, que está aumentada de tamaño. Muestra realce intenso, algo heterogéneo, tras la administración de contraste (flechas D-F) que permite determinar con mayor precisión los límites del tumor.

exudado postquirúrgico (figura 3).

A los quince días del ingreso se procede a la ampliación de la adenomectomía tumoral de forma programada mediante abordaje transesfenoidal guiado por neuronavegación. Se implanta un drenaje lumbar del líquido cefalorraquídeo que es retirado posteriormente sin incidencias.

Durante el postoperatorio la paciente presenta un cuadro de poliuria que persiste tras el alta; está en relación con diabetes insípida postquirúrgica transitoria, que se resuelve en las semanas posteriores. Asimismo desarrolla un panhipopituitarismo, para el que recibe tratamiento sustitutivo con esteroides y hormona tiroidea.

En la TC cerebral postquirúrgica (figura 4) se observa una imagen en el interior de la silla turca, de unos 3 cm de diámetro transversal y de densidad heterogénea. La zona central hipodensa, correspondiente a grasa, está en relación con material de sellado; la periférica, con tejidos blandos hiperdensos, está en relación con sangrado y restos de adenoma, que se proyectan lateralmente hacia los senos cavernosos, que aparecen abombados. En resumen, se identifican cambios postquirúrgicos con marcada reducción del componente sólido tumoral intraselar con respecto a la TC preoperatoria; no se identifica componente supraselar ni hacia el seno esfenoidal.

El estudio anatomopatológico confirma el diagnóstico de macroadenoma hipofisario, de 3 x 2,5 cm, con signos de hemorragia y necrosis (apoplejía pituitaria). El estudio inmunohistoquímico muestra positividad para pancitoqueratinas (A1/A3), así como para cromogranina y sinaptofisina. No se observa positividad para las hormonas ACTH, GH, TSH,

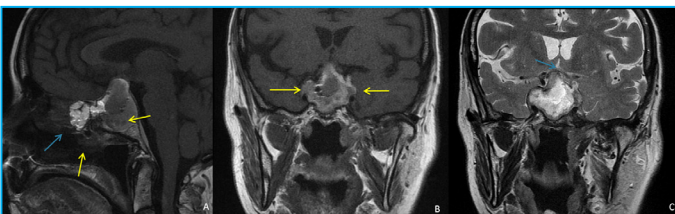

Figura 2: RM sin contraste. Sagital T1 y coronal T1 (B) y T2 (C). Silla turca aumentada de tamaño por una masa selar de 37 mm de diámetro cráneo-caudal máximo, predominantemente hiperintensa en T2 y más heterogénea en T1. Se extiende cranealmente, ocupa la cisterna supraselar y comprime el quiasma óptico (flecha azul en C).

La masa se extiende lateralmente hacia los senos cavernosos y rebasa la línea intercarotídea externa, lo que sugiere invasión de los mismos (flechas amarillas en B). En la nasofaringe y el cuerpo esfenoidal se observa material de sellado con tejido adiposo (hiperintenso en T1, flecha azul en A). En su parte posterior y en el interior de la masa se observan varias áreas de hiposeñal que sugieren la presencia de burbujas aéreas postquirúrgicas (flechas amarillas en A).

FSH o LH.

En el último control clínico, realizado 3 años después de la intervención, la paciente se encuentra bien y sin clínica de diabetes insípida. El estudio analítico está dentro de la normalidad (creatinina 0,6 mg/dl, urea 34 mg/dl, Na 144 mEq/l y K 4,1 mEq/l), pero no ha recuperado la pérdida visual. En el control con RM se observan los cambios postquirúrgicos y la persistencia de restos tumorales en la silla turca y ambos senos cavernosos. Todos los hallazgos descritos no muestran cambios significativos con respecto a los estudios con RM previos realizados en los dos años anteriores.

COMENTARIO

La hipófisis es la glándula endocrina principal del organismo, pues controla la mayoría de las funciones endocrinas a través del eje hipotálamo-hipofisario. El lóbulo anterior secreta seis hormonas y el posterior vasopresina y oxitocina.

Los adenomas hipofisarios son las neoplasias más frecuentes de la región selar y comprenden 10-15 % de todos los tumores intracraneales, con una incidencia de 1-7 casos por 100.000 habitantes. Casi siempre son histológicamente benignos, por lo que el carcinoma pituitario es una entidad muy rara.

Son neoplasias epiteliales de naturaleza monoclonal, que se han relacionado con factores hereditarios, hormonales y mutaciones genéticas, aunque su causa exacta se desconoce. Se han descrito varios síndromes de neoplasia familiar que se asocian con adenomas pituitarios, como el MEN-1 (neoplasia endocrina múltiple tipo 1), el complejo de Carney y la acromegalia familiar aislada.

El síndrome de McCune-Albright (causado por una mutación genética no hereditaria) se caracteriza por la asociación de displasia fibrosa poliostótica, manchas café con leche, pubertad precoz en niñas y otros síndromes endocrinos debidos a hiperactividad de varias glándulas, entre ellas la hipófisis. Afecta a individuos de todas las edades, pero su incidencia aumenta con la edad, con un pico entre la tercera y la sexta décadas. No existe predilección racial ni de sexo, aunque los adenomas productores de hormona corticotropa son más frecuentes en mujeres en una proporción de 4:1.

Se clasifican por su tamaño (macroadenomas

cuando son mayores de 10 mm y microadenomas si son inferiores a 10 mm, que son la mayoría) y el subtipo de hormona que secretan. Los adenomas que no se acompañan de secreción hormonal excesiva se denominan inactivos o no funcionantes, como el de nuestra paciente.

En pacientes asintomáticos el tumor puede detectarse de forma fortuita tras realizar una TC o una RM craneal por otro motivo.

Los síntomas clínicos más característicos de los adenomas hipofisarios son los derivados de una secreción hormonal inapropiada y los déficits visuales. Otros síntomas frecuentes y menos específicos son la cefalea y los signos sutiles de deficiencia hormonal pituitaria con hipofunción endocrina periférica; más raros son la apoplejía hipofisaria y los síntomas producidos por el efecto de masa de un macroadenoma sobre las estructuras adyacentes, como parálisis de nervios craneales, epilepsia del lóbulo temporal, hidrocefalia y rinorrea de líquido cefalorraquídeo.

Aunque los tumores hipofisarios son una causa común de hipopituitarismo, rara vez debutan clínicamente con hiponatremia sintomática, como ocurrió en el caso que presentamos. Su aparición se debe a una secreción exagerada de hormona antidiurética (ADH) en estos pacientes, que presentan hallazgos clínicos y bioquímicos indistinguibles de un síndrome de secreción inadecuada de ADH (SIADH) y cumplen los mismos criterios diagnósticos, con excepción de la indemnidad de las funciones tiroidea y suprarrenal. El cortisol endógeno ejerce un efecto inhibitorio sobre la secreción de ADH y en estados de deficiencia de glucocorticoides, hay una liberación de ADH no suprimible a pesar de la hipoosmolalidad existente. La administración de corticoides en estos pacientes revierte la hiponatremia en pocos días. Por tanto, el hipopituitarismo debe ser considerado en el diagnóstico diferencial de las hiponatremias de etiología no explicada y diferenciarlo del SIADH, ya que su tratamiento es diferente.

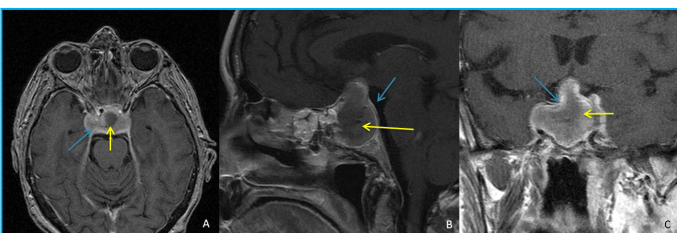


Figura 3: Secuencia de RM potenciada en T1 con contraste en planos axial (A), sagital (B) y coronal (C). Se observa realce periférico (flechas azules) sin captación de la zona central del tumor (flechas amarillas), lo que sugiere un componente quístico y/o necrótico o exudado líquido postquirúrgico

Los distintos síndromes clínicos son el resultado de la actividad hormonal del tumor:

- Los adenomas productores de prolactina, o prolactinomas, son los más frecuentes y se dan con mayor frecuencia en mujeres jóvenes. Se suelen diagnosticar en estadio de microadenoma debido a sus manifestaciones clínicas en este grupo de pacientes: amenorrea, infertilidad, pérdida de la libido y galactorrea. Cuando se diagnostican en hombres, han alcanzado con frecuencia el estadio de macroadenoma, debido a que las manifestaciones clínicas son menos obvias que en las mujeres, aunque a veces son causa de hipogonadismo, pérdida de la libido e impotencia. En ocasiones, la hiperprolactinemia es secundaria a la compresión del tallo hipofisario por un macroadenoma.

- Los adenomas somatotropos, con frecuencia macroadenomas, secretan hormona de crecimiento (GH) y se manifiestan clínicamente con gigantismo (niños) o acromegalia (adultos): crecimiento de manos y pies, rasgos faciales toscos con aumento de tamaño del cartílago nasal, prognatismo, síndrome del túnel del carpo, cardiopatía, hipertensión arterial, apnea del sueño, osteoartritis y artralgiás, cefaleas, sudoración excesiva y dismorfofobia.

- Los adenomas corticotropos secretores de ACTH producen la enfermedad de Cushing, que suele cursar con miopatía proximal, distribución típica de la grasa en la parte superior de la espalda y fosas temporal y supraclavicular, cara redonda, síntomas neuropsiquiátricos, estrías cutáneas características, hematomas, hirsutismo, diabetes mellitus y osteopenia. Raramente son macroadenomas.

- Los adenomas tirotrópicos, secretores de tirotrópicina (TSH), dan lugar a un cuadro hipertiroideo (intolerancia al calor, sudoración, taquicardia, temblor y pérdida de peso), con concentraciones de TSH en rango normal o mínimamente elevadas. Son tumores muy raros, con mayor frecuencia macroadenomas, y muestran un comportamiento invasivo.

- Los gonadotropinomas son raros y con frecuencia asintomáticos. Secretan un exceso de hormona estimulante de los folículos (FSH) y luteinizante (LH). Con frecuencia son macroadenomas y suelen cursar clínicamente con hipopituitarismo. En raras ocasiones, producen aumento de tamaño testicular en hombres y síndrome de hiperestimulación ovárica en mujeres.

La apoplejía hipofisaria es un síndrome clínico amenazante para la vida. Descrito en 1898 por Bailey, se estima que su incidencia es de 0,6-22,8 %. Generalmente se produce como consecuencia de una hemorragia masiva, infarto hemorrágico o, más raramente, infarto isquémico de un adenoma pituitario o de los tejidos adyacentes a la glándula pituitaria. Se han descrito varios factores predisponentes, como la irradiación pituitaria, el traumatismo craneal leve, la terapia hormonal, el embarazo, la diabetes mellitus, la cetoacidosis diabética, la angiografía cerebral, el tratamiento con anticoagulantes, el estudio dinámico de la glándula pituitaria, la hemodiálisis y determinadas intervenciones quirúrgicas (cardíacas, laminectomía lumbar, tiroidectomía y apendicectomía). No obstante, muchas de las causas son todavía desconocidas.

Hasta 20 % de los casos de infarto hemorrágico hipofisario, con evidencia radiológica y patológica, pueden ser subclínicos. Los casos sintomáticos presentan cefalea marcada, meningismo, vómitos, reducción del campo visual (específicamente, hemianopsia bitemporal), diplopía, alteración del nivel de conciencia, déficits endocrinos variables y shock. Se trata de una emergencia neuroquirúrgica que requiere descompresión urgente para prevenir la pérdida permanente de la visión y posible muerte por compresión local sobre el hipotálamo y el tronco cerebral. El diagnóstico temprano permite iniciar precozmente el tratamiento con esteroides y reposición hidroelectrolítica. Aunque en la mayoría de los casos está presente un macroadenoma hipofisario, se han descrito infartos puros en la hipófisis sin presencia de tumor. La hemorragia postparto puede causar también un infarto de la glándula pituitaria y producir hipopituitarismo secundario (síndrome de Sheehan).

La mayoría de los pacientes con macroadenomas no presentan hallazgos en la exploración física.

Los síntomas visuales están relacionados generalmente con la compresión del quiasma y de los nervios oculomotores (III, IV y VI pares craneales) que transcurren a través del seno cavernoso; ello incluye hemianopsia bitemporal, desaturación del color, diplopía y oftalmoplejía. Si la compresión es prolongada, puede producir atrofia del nervio óptico, identificable con la fundoscopia.

También pueden asociar dolor facial por afectación de las dos primeras ramas del trigémino.

El hipopituitarismo por compresión de la hipófisis se manifiesta clínicamente con astenia, pérdida de peso, náuseas, vómitos, estreñimiento, amenorrea e infertilidad, piel seca, hiperpigmentación cutánea, intolerancia al frío y alteraciones en el estado mental (somnia, psicosis...).

Los macroadenomas pueden ser inactivos o no funcionantes (alrededor de 30 %) o productores de hormonas. Los macroadenomas hormonalmente activos pueden acompañarse de síntomas y signos secundarios a la estimulación del órgano diana, como hipertiroidismo, síndrome de Cushing o hiperprolactinemia, ya comentados anteriormente.

Los estudios de laboratorio incluyen la determinación basal de hormonas (prolactina, TSH, tiroxina, ACTH, cortisol, LH, FSH, estradiol, testosterona y GH) y estudios hormonales dinámicos.

Los estudios de imagen son necesarios para confirmar el diagnóstico de macroadenoma y realizar el diagnóstico diferencial con otras masas selares.

La TC tiene una menor sensibilidad para la

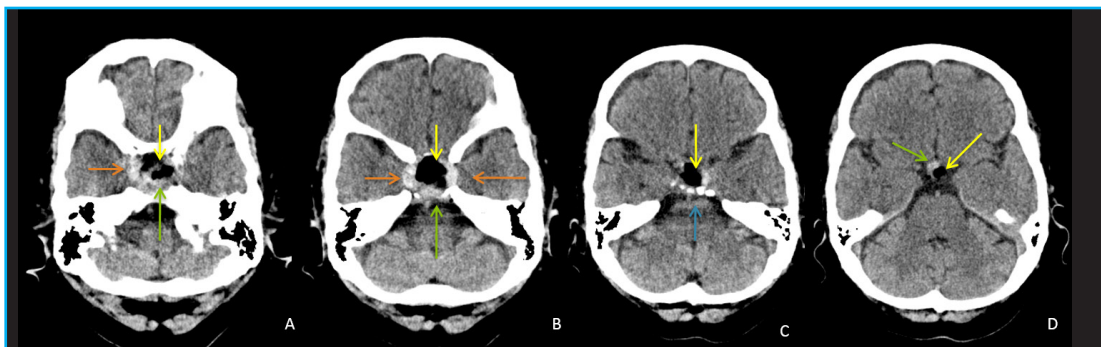


Figura 4: TC cerebral sin contraste intravenoso. Silla turca aumentada de tamaño con amplio defecto en el suelo por abordaje transfenoidal y erosión del dorso (flecha azul en C). En su interior se observan varias atenuaciones: una zona central de baja atenuación, que corresponde a material graso de sellado (flechas amarillas); y otra periférica con atenuación de partes blandas hiperdensas, que corresponden a restos del adenoma con sangrado (flechas verdes) que se proyectan hacia los senos cavernosos (flechas naranjas), que aparecen abombados. Con respecto al TC preoperatorio (figura 1), se observa una disminución de la masa tumoral selar y su extensión supraselar.

detección de microadenomas (17-22 %), pero es la mejor técnica para visualizar el detalle óseo, como las modificaciones en la silla turca y la presencia de calcificaciones en las masas tumorales. Entre sus limitaciones destacan el bajo contraste tisular, la necesidad de administrar contraste intravenoso y la exposición a radiación ionizante. Es la técnica de elección cuando la RM está contraindicada (pacientes con marcapasos o implantes ferromagnéticos en el cerebro y en los ojos).

La RM es la técnica de elección por su mejor visualización de las partes blandas y estructuras vasculares, así como por su mayor definición de lesiones pequeñas en la hipófisis.

En la RM los macroadenomas son masas sellares con extensión hacia la cisterna supraselar o incluso más cranealmente, donde comprimen el quiasma y el III ventrículo. La tumoración suele adoptar una morfología bilobulada, también denominada en "número 8" o en "muñeco de nieve", por la interposición del diafragma selar. La masa tumoral puede extenderse asimismo caudalmente hacia el seno esfenoidal y lateralmente a los senos cavernosos. Los adenomas suelen ser de la misma intensidad de señal que el parénquima cerebral en secuencias potenciadas en T1 y variable en T2; se observan áreas de hiperseñal que reflejan zonas necróticas o quísticas del adenoma. Tras la administración de contraste pueden mostrar realce homogéneo o heterogéneo, aunque el objeto del estudio con contraste es visualizar el tejido pituitario normal, de crucial importancia para el neurocirujano, para facilitar su preservación durante la intervención. En el plano coronal se suele observar una pequeña banda unilateral de tejido pituitario normal localizado entre el adenoma y el seno cavernoso. Algunos autores han comunicado un desplazamiento extraselar de la hipófisis en la mayoría de los macroadenomas mayores de 20 mm; el tallo pituitario se encuentra desplazado lateralmente. Con frecuencia se observa un realce periférico en forma de pseudocápsula alrededor del adenoma (figura 3).

La invasión del seno cavernoso no es infrecuente y se ha comunicado en 35-85 % de los casos. Complica de forma sustancial la intervención quirúrgica, pues aumenta el riesgo de lesión de la arteria carótida interna (ACI) intracavernosa y de fístula de líquido cefalorraquídeo posquirúrgica. A veces es difícil de diferenciar de la compresión del seno por grandes adenomas que solo abomban

la pared externa. Se puede descartar invasión si se demuestra una banda de tejido pituitario normal o un compartimento venoso entre el tumor y la ACI intracavernosa. Podemos valorar la invasión del seno cavernoso con varios hallazgos:

- La presencia de tumor rodeando por completo la ACI intracavernosa es el mejor signo, pero es poco sensible. En un estudio se observó que cuando el tumor rodeaba al menos el 67 % del contorno de la ACI intracavernosa existía invasión del seno, mientras que cuando este porcentaje era de 25 % o inferior, el seno no estaba afectado.
- Otro signo que sugiere la invasión del seno cavernoso es la extensión del tumor más allá de la línea intercarotídea lateral, que une las ACI intra y supracavernosa.
- Cuando se trata de una invasión masiva, se observa una intensidad de señal en el interior del seno cavernoso idéntica a la del tumor intraselar en todas las secuencias de pulso y tras la administración de contraste.

La hemorragia intratumoral, que puede ocasionar una apoplejía hipofisaria, produce un aumento de señal intratumoral en secuencias T1 sin contraste por formación de metahemoglobina durante el sangrado subagudo; en ocasiones se identifica un nivel líquido producido por el sedimento de membranas celulares y hemoglobina. En la fase crónica del sangrado se observan zonas lineales o curvas de baja señal en todas las secuencias por depósito de hemosiderina. En la TC se pueden identificar como focos hiperdensos en el interior del tumor.

La RM es también la técnica diagnóstica de elección para el seguimiento por imagen de los pacientes. Tras la resección de un macroadenoma pituitario, se produce una reexpansión y reposicionamiento progresivos de la glándula pituitaria, variable en función del grado de desplazamiento preoperatorio y del volumen de tumor resecado. Por otra parte, el material hemostático que se deja en el espacio selar, como esponjas de gelatina o celulosa, puede ocultar de forma inicial la hipófisis.

Se considera útil realizar una RM en las primeras 48 horas tras la intervención para valorar posibles complicaciones y visualizar la presencia de tumor residual y la hipófisis normal. Se ha demostrado que esta RM postquirúrgica es muy útil para interpretar las que se realicen con posterioridad durante el seguimiento. Otros autores consideran que el

momento óptimo para realizar una RM posoperatoria se encuentra entre los 4 y 6 meses, con el objeto de valorar tanto la presencia de tumor residual como de la glándula pituitaria, para permitir que el material extraño y la sangre se reabsorban.

Con ambas técnicas, TC y RM, es difícil diferenciar la presencia de restos tumorales de la fibrosis posradioterapia, especialmente en los pacientes con adenomas no funcionantes, para los que no se dispone de marcadores en suero que permitan monitorizar la progresión o curación de la enfermedad.

Los adenomas pituitarios comprenden más de 90 % de las masas selares. El diagnóstico diferencial se debe realizar con otros tumores de la región selar de origen hipofisario (craneofaringioma, quiste de la hendidura de Rathke, carcinoma pituitario y astrocitoma) y no hipofisario (meningioma, tumor de células germinales, cordoma, condrosarcoma, tumor de células gigantes, quiste epidermoide, aneurismas y metástasis). Los meningiomas representan la segunda lesión en frecuencia en la región selar. El diagnóstico preoperatorio de un tumor selar/paraselar no adenomatoso es de gran importancia a la hora de decidir el abordaje quirúrgico o el tratamiento más apropiado (radioterapia en los germinomas, embolización de un aneurisma...), aunque no siempre es posible su diferenciación de los macroadenomas con las técnicas de imagen.

El tratamiento de elección para la mayoría de los macroadenomas pituitarios es la exéresis quirúrgica. El abordaje habitual es transesfenoidal; solo 1 % de los pacientes requiere un acceso transcranial. La excepción a esta regla son los macroprolactinomas, que suelen tener una respuesta excelente a los agonistas dopaminérgicos (bromocriptina y cabergolina) y no suelen precisar otro tipo de terapia. En los casos de macroadenomas con gran componente extraselar, o que invadan estructuras vasculares y nerviosas, no es posible la resección completa del tumor.

La tasa de remisión con intervención quirúrgica es de 90 % para los microadenomas, pero de sólo 15-37 % para los macroadenomas con extensión extraselar significativa, por lo que es preciso complementarla con radioterapia y tratamiento médico. Con frecuencia, se observa un cuadro de diabetes insípida transitoria tras la intervención, más frecuentemente en los macroadenomas, que puede precisar de administración transitoria de

vasopresina. También pueden aparecer cuadros posquirúrgicos de insuficiencia hormonal pituitaria, como hipotiroidismo o hipogonadismo.

La radioterapia (RT) está indicada tras la cirugía;

- Cuando ha fracasado el control del exceso de secreción hormonal.
- En casos de recurrencia tumoral.
- Para tumores inaccesibles a la intervención.
- Como profilaxis de recurrencia tumoral de tumores pituitarios residuales
- Como tratamiento primario de los pacientes en los que esté contraindicada o rechacen la intervención.

Los mayores inconvenientes son el retraso en su inicio de acción y una elevada incidencia de panhipopituitarismo secundario, que puede aparecer varios años después del tratamiento. Si la dosis excede los 60 Gy puede producir neuropatía del nervio óptico y necrosis cerebral.

En pacientes con adenomas productores de GH y tirotropina el tratamiento médico postquirúrgico se administra para reducir la secreción hormonal y mientras aparece el efecto de la RT (el octreótido es el fármaco de elección). En los casos de adenomas productores de corticotropina o gonadotropinas, el tratamiento médico se reserva para los pacientes en los que fracasa, está contraindicado o declinan el tratamiento quirúrgico y con RT. En los primeros se emplean fármacos de acción central (bromocriptina, ácido valproico y ciproheptadina) y periférica (ketoconazol, mitotane y metirapona); en los segundos se pueden utilizar el octreótido y la bromocriptina.

El pronóstico es variable, en función del estado del paciente, comorbilidades, tamaño tumoral y estado funcional del tumor. Los microadenomas no funcionantes son susceptibles de tratamiento quirúrgico curativo y tienen un pronóstico excelente comparado con el de los macroadenomas gigantes no resecables.

Los tumores funcionantes que continúen con una secreción hormonal excesiva, a pesar de un tratamiento agresivo, se asocian a un peor pronóstico, e incluyen los que producen enfermedad de Cushing y acromegalia.

BIBLIOGRAFÍA

- Levy A. Pituitary disease: presentation, diagnosis, and Management. *J Neurol Neurosurg Psychiatry* 2004;75:47-52. http://jnnp.bmj.com/content/75/suppl_3/iii47.full
- Mulinda JR. Pituitary macroadenoma. <http://emedicine.medscape.com/article/123223-overview>
- Vega J, Goecke H, Carrasco A, Jensen D, Avilés C, Brusco F, González R, Santamarina M. Hiponatremia sintomática como forma de presentación clínica de un macroadenoma hipofisario. Comunicación de tres casos. *Revista Médica de Chile* 2009;137:1607-12. http://www.scielo.cl/scielo.php?script=sci_arttext&pid=S0034-98872009001200010
- Kim JP, Park BJ, Lim YL. Pituitary Apoplexy due to Pituitary Adenoma Infarction. *J Korean Neurosurg Soc* 2008;43:246-9. <http://www.ncbi.nlm.nih.gov/pmc/articles/PMC2588219/>
- Febin J, Lockhat ZI, Saml J, Moja TP. Acute pituitary apoplexy complicating a pituitary adenoma. *SA Journal of Radiology* 2010;14:118-21.
- Khan AN, Turnbull I. Pituitary adenoma imaging. <http://emedicine.medscape.com/article/343207-overview>
- Abele TA, Yetkin ZF, Raisanen JM, Mickey BE, Mendelsohn DB. Non-pituitary origin sellar tumours mimicking pituitary macroadenomas. *Clinical Radiology* 2012;67:821-7. [http://www.clinicalradiologyonline.net/article/S0009-9260\(12\)00036-0/fulltext](http://www.clinicalradiologyonline.net/article/S0009-9260(12)00036-0/fulltext)
- Bonneville JF, Bonneville F, Cattin F. Magnetic resonance imaging of pituitary adenomas. *Eur Radiol* 2005;15:543-8.
- Cottier JF, Destrieux C, Brunereau L, Bertrand P, Moreau L, Jan M, Herbreteau D. Cavernous sinus invasion by pituitary adenoma: MR imaging. *Radiology* 2000;215:463-469. <http://radiology.rsna.org/content/215/2/463.full>
- Di Maio S, Biswas A, Vézina J L, Hardy J, Mohr G. Pre-and postoperative magnetic resonance imaging appearance of the normal residual pituitary gland following macroadenoma resection: Clinical implications. *Surg Neurol Int* 2012;3:67-73.