DIAGNÓSTICO POR IMAGEN

Hemangioblastoma cerebeloso

Bandrés Carballo B, Parra Gordo ML, Friera Reyes A, Aragonés Ruiz M, Medina Díaz M, Cigüenza Sancho M, Manzanares Soler R

Hospital Universitario La Princesa. Universidad Autónoma. Madrid

Mujer de 55 años de edad, diagnosticada de hipertensión arterial y con tratamiento farmacológico.

Acude a su médico de atención primaria por presentar un cuadro de mareo constante desde hace aproximadamente un mes, que se exacerba con los movimientos bruscos de la cabeza. Se acompaña de cefalea parietal con irradiación occipital bilateral, que parece aumentar con los movimientos y con las maniobras de Valsalva; los síntomas se han controlado sólo parcialmente con antiinflamatorios no esteroideos. Presenta además acúfenos bilaterales, náuseas y vómitos, así como inestabilidad progresiva en la marcha.

Durante la exploración física la auscultación cardiaca y pulmonar son normales. No existen oftalmoparesias y la fuerza está conservada. Los reflejos osteotendinosos están exaltados de forma simétrica y generalizada. No existen alteraciones sensitivas y la prueba de Romberg es negativa. No hay dismetrías ni disdiadococinesias y la marcha es inestable y sin lateralizaciones.

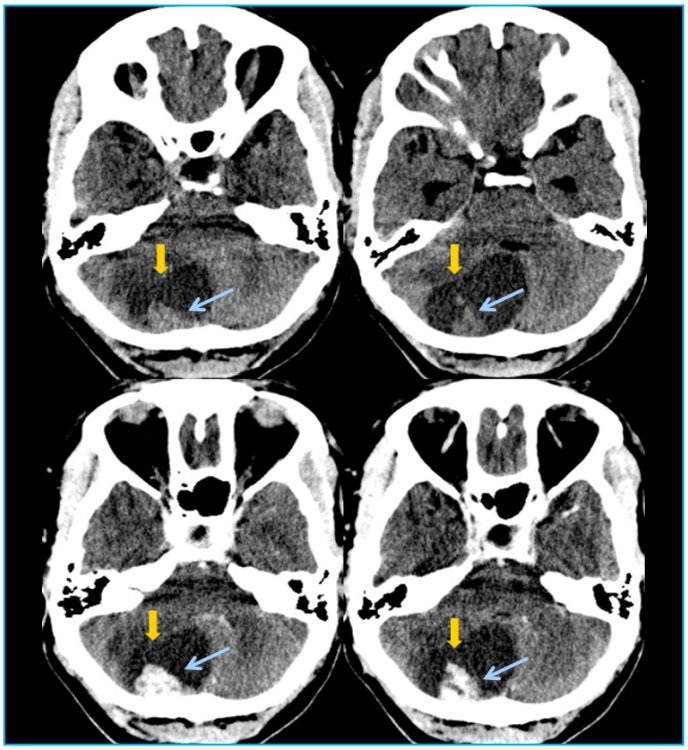

Figura 1: TC craneal basal (A y B), que muestra una lesión quística en el hemisferio cerebeloso derecho (flechas amarillas) con componente sólido isodenso al parénquima en su margen posterior (flechas azules), que se realza tras la administración de contraste intravenoso (C y D).

En el contexto del cuadro subagudo de cefalea de un mes de evolución, con datos de organicidad y clínica compatibles con vértigo central, se solicita tomografía computarizada (TC) craneal.

En la TC en el hemisferio cerebeloso derecho se visualiza una lesión de 4,4 x 3,9 cm, de predominio hipodenso, con una porción nodular de 15 mm en su región más posterior y de mayor densidad. Tras la introducción del contraste yodado intravenoso se objetiva una captación intensa y heterogénea del nódulo mural (figura 1). Se identifica una hipodensidad perilesional compatible con edema. La lesión produce efecto de masa sobre el parénquima adyacente y herniación transtentorial ascendente. La compresión del cuarto ventrículo condiciona la aparición de una hidrocefalia triventricular (figura 2). Estos hallazgos pueden corresponder a un hemangioblastoma, pero no se puede descartar otro tipo de lesiones tumorales (metástasis, astrocitoma).

Se remite a la paciente a Urgencias del hospital para ingreso. Se completa el estudio con resonancia magnética (RM) y angiografía cerebral. La RM (figura 3) pone de manifiesto hallazgos similares a los de la TC: presencia de una masa quística con un polo sólido en la fosa posterior, con algún septo en su interior y estructuras vasculares. El componente sólido es isointenso con el parénquima cerebral y capta contraste de forma intensa y heterogénea; no se aprecia captación de las paredes del quiste. Se observa el edema vasogénico circundante y el efecto de masa de la lesión sobre el cuarto ventrículo, que produce dilatación ventricular y edema transependimario.

La arteriografía (figura 4) muestra una masa con un nódulo hipervascular en su cara inferior, dependiente de la arteria cerebelosa póstero-inferior.

Los hallazgos de los estudios de imagen sugieren como diagnóstico más probable el de hemangioblastoma.

Se realiza extirpación quirúrgica completa de la

lesión mediante craneotomía suboccipital; se coloca un drenaje ventricular frontal derecho de forma transitoria. La evolución es favorable, sin secuelas neurológicas. La paciente se mantiene con drenaje ventricular abierto durante 2 semanas por acúmulo de líquido cefalorraquídeo (LCR) occipital. Posteriormente se cierra el drenaje y se mantiene otros 3 días en observación con protección antibiótica, tras de los cuales no presenta fístula del LCR ni síntomas de hipertensión intracraneal. La paciente es dada de alta con perfecta situación neurológica.

El estudio histológico muestra una proliferación tumoral de células estromales homogéneas de citoplasmas amplios y claros, microvacuolados, de aspecto lipídico, con presencia de pequeños gránulos citoplasmáticos PAS+. La tumoración presenta una rica red vascular de tipo capilar, sin atipias ni mitosis, con buena delimitación con el tejido cerebeloso circundante, compatible con hemangioblastoma cerebeloso.

COMENTARIO

El hemangioblastoma es una neoplasia vascular benigna que se encuadra dentro de los tumores meníngeos de origen incierto de grado I de la OMS. Son tumores raros y comprenden el 1-2,5 % de todas las neoplasias intracraneales.

Figura 2: TC craneal basal (A y B), que muestra dilatación del sistema ventricular cerebral (hidrocefalia) secundaria a la compresión del cuarto ventrículo por el tumor, y signos de herniación transtentorial ascendente

Es el tumor primario intraaxial más frecuente en la fosa craneal posterior en adultos (supone 8-12 % de las neoplasias en esta localización); la médula espinal es la segunda localización en frecuencia (3-13 % de tumores de la médula espinal). Se ha descrito la presencia de este tumor en otras localizaciones, como el compartimento supratentorial, el nervio óptico, los nervios periféricos, la hipófisis o partes blandas de las extremidades, aunque es extremadamente raro.

Es más común en el sexo masculino, con una proporción de 2:1 en la mayor parte de las series. La edad de presentación en el momento del diagnóstico se encuentra entre la tercera y quinta décadas; es rara su aparición en niños.

La mayoría son esporádicos y solitarios. Aproximadamente 20-25 % se asocian a la enfermedad de Von Hippel-Lindau (VHL), un síndrome autosómico dominante que incluye angiomatosis retiniana, hemangioblastomas en el sistema nervioso central y varios tipos de tumores viscerales que afectan con frecuencia a los riñones y las glándulas adrenales. En pacientes con enfermedad de VHL los hemangioblastomas tienden a aparecer a edades más tempranas y ser múltiples.

La presentación clínica depende de la localización del tumor, pero suele estar precedida por una historia de 6-10 meses de síntomas neurológicos menores, seguidos de una exacerbación súbita. Los hemangioblastomas cerebelosos pueden debutar clínicamente con signos de disfunción cerebelosa o con síntomas de hipertensión intracraneal debidos a hidrocefalia asociada, presente en el momento del diagnóstico hasta en 50 % de los casos. Los síntomas de presentación más frecuentes son cefalea (70 %), inestabilidad (50 %), náuseas y vómitos (37 %) y mareo y vértigo (26 %).

Los pacientes con tumores en la médula espinal suelen presentan con frecuencia dolor y signos de compresión medular.

Se ha descrito la aparición de hemorragia espontánea en hemangioblastomas cerebelosos y medulares, aunque el riesgo es bajo, sobre todo en los de menor tamaño.

Los pacientes con enfermedad de VHL pueden presentar además síntomas oculares o sistémicos.

Algunos pacientes con hemangioblastoma, esporádico o asociado a enfermedad de VHL, desarrollan policitemia secundaria a la producción

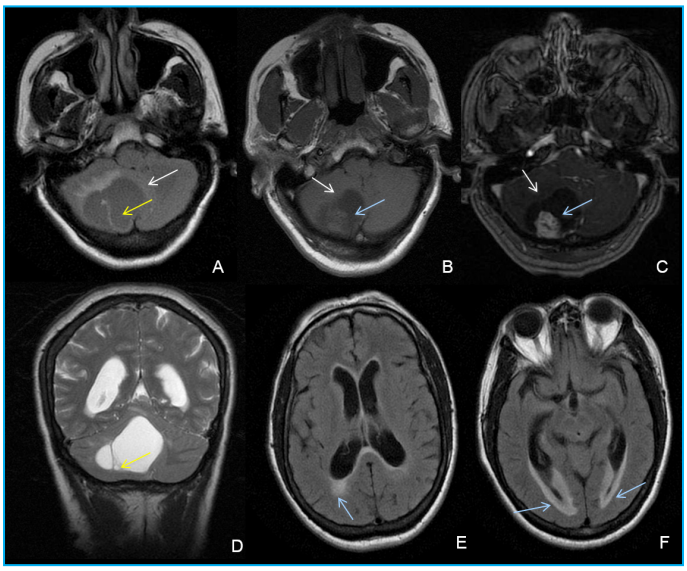

Figura 3: RM cerebral: planos axiales de la fosa posterior en secuencias flair (A), T1 basal (B) y T1 postcontraste (C), plano coronal T2 (D) y cortes supratentoriales en el plano axial con la secuencia flair (E y F). Masa periférica centrada en el hemisferio cerebeloso derecho (flechas blancas), predominantemente quística, con algunos septos (flechas amarillas). El componente sólido es isointenso al parénquima en la secuencia T1 basal y capta de forma intensa y heterogénea tras la administración de contraste (flechas azules en B y C, pre y postcontraste, respectivamente). El efecto de masa sobre el cuarto ventrículo condiciona la aparición de hidrocefalia triventricular y edema transependimario (flechas en E y F)

tumoral de sustancias tipo eritropoyetina, pero suele ser clínicamente asintomática.

En la exploración neurológica destaca la presencia de signos cerebelosos (38 %), papiledema (33 %) y nistagmus (20 %).

El hemangioblastoma es típicamente un tumor bien circunscrito, que forma un nódulo mural sólido dentro de una cavidad quística de mayor tamaño en el 60 % de los casos, o un tumor puramente sólido en el 40 %. Histológicamente, el nódulo se compone de un agregado compacto de vasos sanguíneos de pared fina, recubiertos de células endoteliales engrosadas, que asienta en un lecho de abundante tejido conectivo con grandes células estromales vacuoladas. Las características citológicas de las células endoteliales y estromales son generalmente benignas, sin figuras mitóticas. La pared del quiste suele estar formada por parénquima cerebral comprimido, no neoplásico.

Se han descrito dos subtipos histológicos: celular y reticular. El subtipo reticular es el más frecuente, mientras que el celular se asocia con una mayor probabilidad de recurrencia.

El diagnóstico se basa en estudios de imagen con tomografía computerizada (TC), resonancia magnética (RM) y angiografía.

Se han descrito 6 patrones radiológicos en TC y RM: quístico puro (8 %), nódulo mural (35 %), quiste con realce mural (6 %), nódulo mural quístico (6 %), sólido con componente quístico (12 %) y sólido (33 %).

En la TC el tumor aparece de forma característica como una hipodensidad, que corresponde al componente quístico, con un nódulo isodenso que presenta un realce nodular homogéneo tras la administración de contraste. La pared del quiste no suele realzarse; cuando lo hace se debe sospechar extensión tumoral a lo largo de la misma. Los hemangioblastomas sólidos suelen ser isodensos en el TC precontraste, pero en ocasiones son hiperdensos y muestran un realce prominente y homogéneo tras la administración de contraste. En ocasiones, la tumoración se acompaña de edema perilesional y con frecuencia se observa hidrocefalia asociada.

La RM es la técnica de imagen de elección por ser más sensible que la TC en la detección de hemangioblastomas. Permite una mejor visualización de la fosa posterior y puede poner de manifiesto la presencia de vasos aferentes, eferentes e intralesionales. Con la RM se identifica la tumoración quística con un nódulo hipercaptante o tumor puramente sólido con realce marcado, hipo-isointenso en secuencias potenciadas en T1 precontraste, e hiperintenso en secuencias potenciadas en T2. Al igual que con la TC, la pared del quiste no suele realzarse. El contenido líquido del quiste suele ser ligeramente hiperintenso con respecto al LCR en secuencias potenciadas en T1 y mucho más hiperintenso en secuencias potenciadas en T2 debido a su alto contenido proteico.

La angiografía revela una masa altamente vascularizada y proporciona información del aporte vascular del tumor, muy útil para el neurocirujano durante la resección de la lesión. Además permite la embolización del componente sólido del tumor, lo que reduce el sangrado durante la cirugía.

Está indicado un estudio completo de imagen del neuroeje antes del tratamiento. En los pacientes en que se sospeche enfermedad de VHL se realizarán también estudios de imagen abdominal.

El diagnóstico diferencial incluye las metástasis (masa parenquimatosa de la fosa posterior, más frecuente en adultos de edad media y avanzada), el glioma de fosa posterior (muy raro en adultos de edad avanzada) y el ependimoma de células claras.

El tratamiento de elección es la extirpación

quirúrgica, que es potencialmente curativa al tratarse de un tumor benigno. Si existe hidrocefalia, se debe proceder previamente al drenaje ventricular (normalmente externo). Se han ensayado otros abordajes para cuando existen contraindicaciones para la intervención quirúrgica, como la embolización del tumor y la radiocirugía estereotáxica.

En caso de recurrencia tumoral, las principales estrategias terapéuticas a considerar son una segunda intervención, radiocirugía o radioterapia.

Se dispone de información limitada sobre el papel de los fármacos antiangiogénicos. Se han comunicado casos aislados de regresión tumoral y mejoría clínica en pacientes con hemangioblastomas irresecables por su localización o número. Este tipo de tratamiento es especialmente beneficioso en pacientes que no son candidatos a intervención quirúrgica, radiocirugía o radioterapia con hemangioblastoma progresivo o recurrente, especialmente los localizados en la retina, en un intento de retrasar la progresión tumoral. No obstante, es necesaria la evaluación de esta estrategia en ensayos clínicos.

Se debe realizar un seguimiento clínico y por imagen de estos pacientes para el diagnóstico de posibles recurrencias (15-20 %) y/o lesiones a distancia, aunque la evolución a largo plazo suele ser favorable (tasa de supervivencia de 85 % a los 10 años). Los pacientes con enfermedad de VHL suelen tener un peor pronóstico, habitualmente relacionado con la morbimortalidad procedente de otras lesiones asociadas, especialmente el carcinoma renal. Las recurrencias locales tras la extirpación completa del tumor parecen ser más frecuentes en pacientes con enfermedad de VHL, en el subtipo histológico celular (25 % frente a un 8 % en el subtipo reticular), en pacientes con diagnóstico a edad temprana y en aquellos con múltiples hemangioendoteliomas.

En conclusión, los hemangioblastomas son tumores de origen incierto, localizados predominantemente en la fosa posterior y la médula espinal, sólidos o quísticos, susceptibles de curación con intervención quirúrgica. En su mayoría son de aparición esporádica, pero en una cuarta parte de los pacientes se asocia con la enfermedad de VHL. Los avances en las técnicas de neuroimagen y microcirugía, así como la embolización preoperatoria, han disminuido significativamente la morbimortalidad asociada al tratamiento quirúrgico, de elección en estos pacientes. Se precisa un seguimiento clínico-radiológico para descartar posibles recaídas, más frecuentes en los pacientes con enfermedad de VHL.

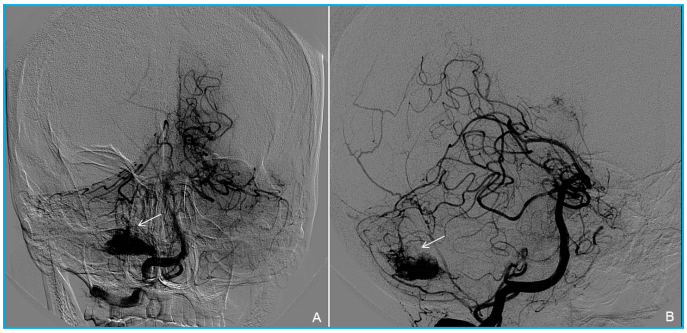

Figura 4: Arteriografía: proyección anteroposterior (A) y lateral (B). Se observa una masa con nódulo hipervascular (flechas) en su cara inferior, dependiente de la arteria cerebelosa posteroinferior derecha

BIBLIOGRAFIA

- Slavin KV, Wyler AR. Hemangioblastoma. eMedicine. May 2011 Available at: http://emedicine.medscape.com/article/250670-overview#showall.
- Ho VB, Smirniotopoulos JG, Murphy FM, Rushing EJ. Radiologic-Pathologic correlation: Hemangioblastoma. AJNR 1992;13:1343-52.
- Schär RT, Vajtai I, Seiler RW. Manifestation of a sellar hemangioblastoma due to pituitary apoplexy: a case report. Journal of Medical Case Reports 2011;5:496.
- Osborn, Blaser y Salzman. Serie Radiológica Clínica. Los 100 diagnósticos principales en cerebro. Versión en español de la 1ª edición en inglés. Madrid: Elsevier 2004; pág 331.
- Omar AI. Bevacizumab for the treatment of surgically unresectable cervical cord hemangioblastoma: a case report. Journal of Medical Case Reports 2012;6:238. http://www.jmedicalcasereports.com/content/6/1/238
- Kim BY, Jonasch E, McCutcheon IE. Pazopanib therapy for cerebellar hemangioblastomas in von Hippel-Lindau disease: case report. Target Oncol 2012;7:145-9. doi: 10.1007/s11523-012-0214-0