CASO CLÍNICO

Dolor en el pie: ¿es fácil saber la causa?

[1]Diego Abad L, [1]Andecochea Hernández V, [1]Pérez Martín A, [2]Agüeros Fernández MJ, [3]López Lanza JR, [4]Ovejero Gómez VJ, [2]Raba Oruña S, [5]Avellaneda Fernández A, [5]Izquierdo Martínez M, [1]Herreros Guisado R, [1]Polanco Cabrero JL, [1]Traspuesto Pascual C, [1]Muñoz Franco I

[1]Centro de Salud Centro. Santander
[2]Centro de Salud Zapatón. Santander
[3]Centro de Salud Alisal. Santander
[4]Hospital Sierrallana. Santander
[5]Centro de Salud Los Carmenes. Madrid

Mujer de 60 años de edad, exfumadora, hipertensa, con síndrome coronario agudo sin elevación de ST (SCASEST) póstero-lateral hace 5 años, coxartrosis, discopatía lumbar con estenosis de canal L4-L5 y secuelas de poliomielitis en la infancia con patrón neurógeno crónico en el miembro inferior derecho.

Acude a la consulta por metatarsalgia izquierda, de características mecánicas, de semanas de evolución, sin antecedente traumático, ni sobreesfuerzo en las últimas fechas, que presenta mal control sintomático con los analgésicos y las ortesis de descarga prescritos.

En la exploración física del pie izquierdo se objetiva la presencia de hallux valgus, acortamiento del cuarto dedo, garra irreductible del segundo y cuarto dedos, hiperapoyo en la región de la cabeza de metatarsianos y dolor con la movilización de los mismos; no presenta signos de infección (figura 1).

La sospecha clínica inicial es de neurinoma de Morton, por lo que se solicita ecografía para su diagnóstico (figura 2). En ella se aprecia discreto derrame y sinovitis en la segunda articulación metatarso-falángica, con edema por apoyo en la grasa plantar subyacente a la cabeza del segundo metatarsiano, subluxación lateral del tendón flexor de dicho radio y rotura parcial de la placa plantar en el margen medial, todo ello en relación con síndrome de predislocación; no se identifican lesiones focales en los espacios intermetatarsianos.

El estudio se completa con radiografía del pie en carga (figura 3), que confirma el hallux valgus, con un ángulo entre primer metatarsiano y la primera falange de aproximadamente 30º, y entre primer y segundo metatarsianos de 10º; se observa acortamiento congénito del cuarto metatarsiano con quinto dedo supraductus, convergencia del segundo y tercer metatarsianos y aumento del espacio entre los dedos, sugestivo, de nuevo, de síndrome de predislocación; cambios degenerativos en las interfalángicas del segundo y tercer radios.

COMENTARIO

El dolor en el pie constituye un motivo muy frecuente de consulta en atención primaria. Proponemos una revisión de causas habituales del pie doloroso que permita un mejor diagnóstico diferencial de los procesos implicados. Entre ellos se encuentran las metatarsalgias, las alteraciones en la bóveda plantar (pie cavo y pie plano) y las talalgias. Suministra mucha información observar la presencia de zonas de hiperqueratosis que orientan a la existencia de zonas de hiperpresión.

La metatarsalgia constituye la causa más habitual. Se localiza en el antepié, en las cabezas metatarsianas, y típicamente se incrementa con el apoyo, la presión, la bipedestación y la deambulación. Sus causas pueden ser múltiples, pero a efectos prácticos se clasifican en las alteraciones de la estática, la patología degenerativa y ósea, la de partes blandas y la patología inflamatoria. Dentro de las alteraciones de la estática encontramos el hallux valgus, el quinto varo, las deformidades en los dedos medios (dedo en garra, dedo en martillo, dedo en maza), la insuficiencia de los radios medios, la insuficiencia de los radios centrales y finalmente las deficiencias metatarsianas.

El hallux valgus se define como la desviación en varo del primer metatarsiano y en valgo y rotación externa del primer dedo, luxación de los sesamoideos y aparición de una prominencia ósea en la cara medial de la articulación metatarso-falángica (conocida popularmente como "juanete"). Es más frecuente en mujeres. Existen factores congénitos predisponentes y factores desencadenantes, como

el uso de calzado estrecho y de tacón alto. Es asintomático al inicio, pero con el paso del tiempo provoca una degeneración artrósica de la articulación que desencadena el dolor. Suele afectar al segundo dedo y lo deforma en martillo o incluso en garra. Produce sobrecarga del segundo metatarsiano por transferencia y llegan a aparecer bursitis y helomas plantares, Asimismo, puede dar lugar a dedos en garra que al contacto con el calzado forman callosidades y deformidades ungueales que añaden más dolor. El tratamiento de inicio del hallux valgus es conservador, con uso de calzado adecuado u ortesis plantares con apoyo retrocapital, acompañados de medidas fisioterapéuticas y analgésicas. La indicación quirúrgica debe valorarse tras el fracaso del tratamiento conservador[1,2].

El quinto dedo en varo consiste en la desviación en valgo del quinto metatarsiano, la desviación en varo del quinto dedo, la exóstosis de la cabeza del quinto metatarsiano ("juanete de sastre") y la rotación del dedo. Suele ser congénito y el quinto dedo suele estar montado sobre el cuarto (supraductus)[1-3]. El tratamiento definitivo suele ser quirúrgico.

Las deformidades en los dedos medios tienen un origen multifactorial y la sintomatología dolorosa radica en la hiperpresión, ya sea con el suelo o con los otros dedos, así como en hiperqueratosis dorsales y helomas que pueden infectarse.

El dedo en garra es la flexión exagerada de las articulaciones interfalángicas, con extensión de la metatarso-falángica.

El dedo en martillo produce deformidad en flexión de la articulación interfalángica proximal con extensión de la interfalángica distal. Suele acompañarse de extensión de la metatarso-falángica, hallux valgus y pie cavo. Existe callosidad sobre la interfalángica proximal que, en ocasiones, se inflama e incluso puede infectarse (bursitis). Cuando existe luxación metatarso-falángica, suelen presentar dolor en la cabeza del metatarsiano.

Figura 1: Ecografía del pie izquierdo

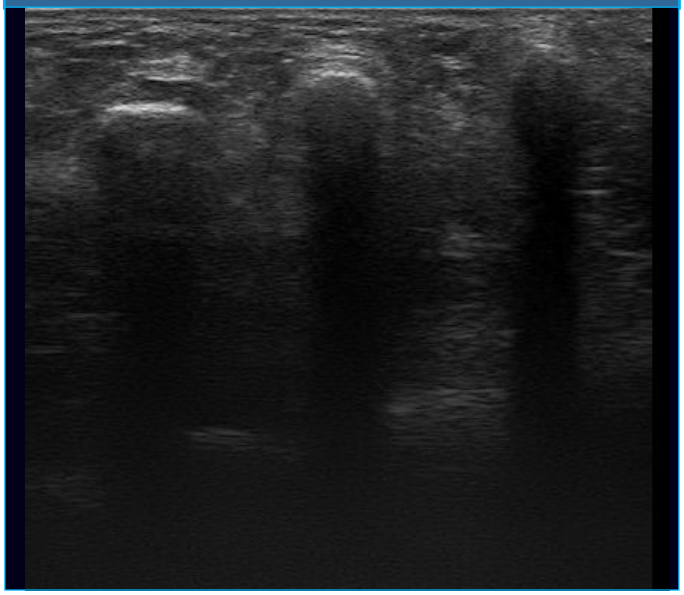

Figura 2: Pie izquierdo. Se aprecia el acortamiento del cuarto dedo

El dedo en maza es la flexión aislada de la interfalángica distal. Suele afectarse un solo dedo del pie.

Existen tres fases evolutivas en estas deformidades: primero con reductibilidad completa, luego parcial con retracción de partes blandas y finalmente irreductible, generalmente con luxación de la falange proximal. En los primeros estadios, cuando la lesión aún es reductible, el tratamiento es ortopédico, basado en un apoyo retrocapital para forzar la extensión de la articulación metatarso-falángica y ortesis de silicona para la flexión

de los dedos. En fases más avanzadas, cuando las retracciones son ya irreductibles, el tratamiento es quirúrgico[1,2].

La insuficiencia del primer radio es la causa más frecuente de las metatarsalgias estáticas. Su etiología suele ser el acortamiento del primer metatarsiano, así como la desviación en varo de este. El tratamiento en principio es conservador, con medidas fisioterapéuticas y analgésicas: consiste en colocar una plantilla semirrígida provista de un arco interno y de un apoyo retrocapital en forma de barra para redistribuir los apoyos; si esto fracasa, se procede a tratamiento quirúrgico[1,2].

La insuficiencia de los radios centrales consiste en la falta de apoyo de los metatarsos centrales, que provoca una sobrecarga del primer y quinto metatarsianos. Produce dolor en esas articulaciones metatarso-falángicas y la aparición de hiperqueratosis e higromas bajo ellas. Sus causas pueden ser congénitas, neurológicas o iatrogénica[1-3]. El tratamiento es ortopédico, mediante un apoyo retrocapital que compense los metatarsianos insuficientes. Si no se obtienen resultados hay que recurrir a la cirugía.

El acortamiento congénito de los metatarsianos es una causa de metatarsalgia y, a menudo también, un motivo de consulta estético, dada la deformidad evidente en algunos casos. Además de con la exploración, el diagnóstico se complementa con la radiología simple, en la que se objetiva dicho acortamiento. Es una patología rara en nuestro medio, pero relativamente frecuente en el sudeste asiático[4]. El metatarsiano más frecuentemente afectado es el cuarto[4,5]. Generalmente presenta un origen congénito, pero puede estar asociado a una lesión traumática de la placa fisaria durante el crecimiento o a síndromes como el de Turner o el pseudohipoparatirioidismo[6-8]. La clínica dolorosa se debe a la sobrecarga del resto de los metatarsianos y/o a las callosidades dolorosas que se forman; sin embargo, muchas de las deficiencias metatarsianas son asintomáticas y probablemente el grado de acortamiento puede determinar la presencia o no de dolor. Cuando con el acortamiento el pie es doloroso o la deformidad provoca un grave problema estético, el tratamiento quirúrgico puede estar indicado[6-8].

El hallux rigidus es una degeneración artrósica de la articulación metatarso-falángica del primer dedo. Produce dolor y limitación de dicha articulación, sin desviación del eje de la misma. El tratamiento suele ser ortopédico, con uso de un calzado adecuado y la colocación de una plantilla ortopédica provista de una barra retrocapital[1,2].

La osteonecrosis de las cabezas de los metatarsianos (enfermedad de Freiberg) suele ocurrir en el segundo (más frecuente), tercer o cuarto metatarsianos. Generalmente se da en jóvenes deportistas expuestos a microtraumatismos repetidos. Aunque su etiología exacta se desconoce, se piensa que puede ser secundaria a una necrosis avascular o a un traumatismo anterior al cierre metafisario. Inicialmente presenta una metatarsalgia de características mecánicas, con radiografías normales; posteriormente se pueden observar signos de osteosclerosis y osteólisis en los estadios finales; en algunos casos puede haber aplanamiento de la cabeza metatarsal. El tratamiento es conservador con antiinflamatorios no esteroideos, reposo y una plantilla ortopédica con apoyo retrocapital para descargar la articulación metatarso-falángica afectada; y quirúrgico si lo anterior fracasa[1,2].

La luxación de la segunda articulación metatarso-falángica se origina por un desequilibrio entre los músculos flexores y los extensores. El sobrepeso, la insuficiencia del primer radio y la hipotonía muscular son factores predisponentes. Suele presentar dolor de características mecánicas que empeora con la marcha[1]. El tratamiento es conservador: son útiles las ortesis con apoyo retrocapital en las primeras fases para impedir que la luxación progrese[1,2].

Figura 3: Radiografías del pie izquierdo en carga. Se aprecia el hallux valgus y el acortamiento congénito del cuarto metatarsiano con el quinto dedo supraductus

La fractura de estrés de un metatarsiano se debe a la alteración de la trama ósea por una actividad física intensa, no habitual y repetida. Da lugar a dolor con la marcha. Inicialmente las radiografías son normales y más adelante se observa el callo de fractura. El tratamiento consiste en reposo y analgésicos durante 3 a 6 semanas.

La artrosis del pie afecta generalmente a la primera articulación metatarso-falángica y a las del mediopié (tarso-metatarsiana, escafoideo-cuneiforme, astrágalo-escafoidea).

Las principales patologías de partes blandas que pueden dar dolor en el pie son la sesamoiditis, el neurinoma de Morton y el síndrome doloroso del segundo espacio.

La sesamoiditis se produce por la inflamación de las estructuras cartilaginoso-ligamentosas que rodean a los huesos sesamoideos o por la fractura de estos. Suelen presentar dolor al final del paso en el borde interno del pie, en ocasiones nocturno, con tumefacción local[1,9]. El tratamiento requiere reposo, antiinflamatorios no esteroideos y una plantilla semirrígida de apoyo retrocapital con una descarga bajo los sesamoideos. Es excepcional que se requiera tratamiento quirúrgico.

El neurinoma de Morton es el atrapamiento del nervio interdigital a la altura de las cabezas metatarsales. Generalmente se localiza entre el tercer y cuarto dedos y suele estar relacionado con el uso de calzado estrecho y tacón alto. Presenta dolor agudo lancinante entre el tercer y el cuarto dedo, que se alivia al quitarse el calzado y masajearse la zona. Puede acompañarse de parestesias. La radiología siempre es normal, y precisa para su diagnóstico ecografía o resonancia[1,3,9]. El tratamiento es conservador y, como último recurso, quirúrgico.

El síndrome doloroso del segundo espacio está causado por una bursitis en el espacio interdigital entre el segundo y el tercer dedos. Puede aparecer en el contexto de enfermedades inflamatorias, en la artrosis o en una alteración de la estática como el pie cavo. Es más frecuente en mujeres de edad media. El tratamiento suele precisar la infiltración, corregir la alteración estática y en pocas ocasiones la cirugía.

Las patologías inflamatorias que pueden desarrollar metatarsalgias son la artritis reumatoide (AR), el lupus eritematoso sistémico, la esclerosis sistémica, las espondiloartropatías y las enfermedades por depósito de microcristales.

Como alteraciones de la bóveda plantar, podemos encontrar el pie cavo y el plano.

El pie cavo consiste en un aumento en altitud y amplitud del arco longitudinal, lo cual hace que el retro y antepié estén más próximos y exista una desaparición o disminución del apoyo sobre el borde externo del pie. Habitualmente es asintomático; en el niño generalmente es aún flexible. Para el diagnóstico es útil la radiografía de perfil con el pie en carga o un podograma[3,10]. En situación de cavo dinámico, se puede comenzar con tratamiento conservador, con reeducación de la marcha o tratamiento ortopédico con soporte retrocapital; en el pie cavo establecido se puede usar una ortesis de soporte retrocapital y si no aporta resultados plantear la cirugía[10].

El pie plano es una disminución del arco longitudinal o bóveda plantar y desviación del talón en valgo. Un pie plano-valgo es fisiológico durante los tres primeros años de vida; con el crecimiento el arco plantar se eleva. El pie plano patológico puede ser de causa congénita (más frecuente) o de causa adquirida, secundario a distintas afecciones como la hiperlaxitud articular, las lesiones tendinosas, los reumatismos inflamatorios crónicos, la artropatía neuropática o los traumatismos[2,10]. El tratamiento suele ser conservador.

Las talalgias son otra causa de dolor en el pie. Se definen como la existencia de dolor localizado en el retropié. Las principales causas son la fascitis plantar y la tendinitis aquílea.

La fascitis plantar consiste en la inflamación de la zona de inserción de la fascia plantar en el tubérculo del calcáneo. La principal causa es mecánica, por sobrecarga. Es más frecuente en mujeres con sobrepeso, entre la quinta y la sexta décadas de la vida. Si es bilateral y en pacientes más jóvenes, se debe pensar en una espondiloartropatía. Suele presentar dolor en la zona plantar del talón cuando se apoya el pie, sobre todo después de un periodo de reposo. El tratamiento de elección es conservador (reposo, antiinflamatorios, infiltración) y en casos excepcionales cirugía[9,11].

La tendinitis o entesitis aquílea es la inflamación del tendón de Aquiles (tendinitis) o de la inserción del mismo en el calcáneo (entesitis). La causa más habitual son las lesiones intratendinosas causadas por la práctica de deporte o por un trastorno estático, frecuentemente el pie cavo y un tendón corto. Se manifiesta como talalgia que se desencadena

al ponerse de puntillas. El tendón está engrosado y es doloroso con la palpación; si se cronifica puede desembocar en una rotura parcial o total del tendón. El tratamiento con esteroides es un factor de riesgo importante en la rotura tendinosa[9,11]. El tratamiento se basa en reposo con elevación del talón y antiinflamatorios.

BIBLIOGRAFÍA

1. Campillo Ibáñez MA, Zabala Ferrer S. Las metatarsalgias. Rev Esp Reumatol 2003;30:478-88.
2. Campillo Ibáñez MA, Pros Simón A, Blanch Rubio J. Abordaje práctico de los problemas de los pies (I). FMC 1999;6:291
3. Rodríguez Moreno J. Metatarsalgia. Semin Fund Esp Reumatol 2012;13:130-3.
4. Magnan B, Bragantini A, Regis D, Bartolozzi P. Metatarsal lengthening by callostasis during the growth phase. J Bone Joint Surg 1995;77B:602-7.
5. Takakura Y, Tanaka Y, Fujii T, Tamai S. Lengthening of short great toes by callus distraction. J Bone Joint Surg 1997;79B:955-8.
6. D'Arrigo A, Arenas Planelles A, Eraso Lara I, Jiménez Sarmiento O. La braquimetatarsia. Presentación de un caso. Rev Esp Cir Osteoart 2011;46:69-72.
7. Sanpera Trigueros I, De Juan Carrasco A, Izquierdo Fernández F, Rossinyol Bastardas R. Las deficiencias metatarsianas. Rev Ortp Traumatol 2002;46:216-20.
8.. Urano Y, Kobayashi A. Bone Lengthening for shortness of the fourth toe. J Bone Joint Surg 1978;60A:91-3.
9. Campillo Ibáñez MA, Pros Simón A, Blanch Rubio J. Abordaje práctico de los problemas de los pies (II). FMC 1999;6:360.
10. Larrosa Padroa M, Mas Molineb S. Alteraciones de la bóveda plantar. Rev Esp Reumatol 2003;30:489-98.
11. Rodríguez Morenoa J, Isidreb A, Burdeus JM. Talalgias. Rev Esp Reumatol 2003;30:499-502.