CASO CLÍNICO

¿Es conocida y tenida en cuenta la existencia del ácaro Demodex?

[1]Muñoz Ruiz MA, [1]Rubio Torres C, [2]Fuster Palacio C, [1]Durán Rodríguez FJ

[1]Centro de Salud de Socuéllamos. Ciudad Real
[2]Centro de Salud de Polop de la Marina Alicante

Mujer de 52 años de edad, inmigrante de una república exsoviética, con formación superior, que consulta por motivos administrativos y además refiere, desde una temporada larga que no precisa con exactitud, picores en la cara y sobre todo en la frente, de forma intermitente.

No se advierte en el rostro ningún tipo de lesión, pero sí un cutis graso y unas cejas con poca pilosidad, resaltadas por una raya cosmética. No presenta alteraciones en los ojos.

Ante el tipo de consulta se opta por indicar cetirizina (20 mg cada 24 horas) durante 7 días, pensando en una posible sensibilización alérgica.

A los doce días, con ocasión de comentar nuevamente aspectos administrativos, refiere no haber sentido mejoría, incluso tampoco con una pomada de corticoides que le han recomendado en la farmacia.

Dado que su situación clínica no ha variado, se le indica la realización de una analítica estándar con los diversos perfiles, bioquímico, renal, metabólico, hemograma completo y hormonas tiroideas.

El resultado analítico no presenta hallazgos relevantes. En los días trascurridos, refiere haber notado un cierto alivio al usar un jabón azufrado que había traído un hijo suyo tras un campamento.

Ante este hallazgo, se realiza una búsqueda bibliográfica. Se observa la relación de estos síntomas con la existencia de los ácaros de la especie *Demodex*. Se inicia tratamiento empírico con metronidazol tópico en gel al 0,75 % y una crema de permetrina al 5 %. Se solicita consulta con Dermatología para su confirmación diagnóstica.

Figura 1 - Fases del desarrollo del ácaro Demodex
Figura 2 - Demodex adulto

COMENTARIO

En algunas ocasiones se nos consulta por procesos cutáneos, generalmente poco específicos, que no se suelen acompañar de un cortejo sintomático definido. Esto dificulta los posibles diagnósticos diferenciales.

Además, estas características hacen que se traten de una forma poco específica. Debido a esa falta de signos claros, en ocasiones estos procesos pueden ser incluso catalogados como trastornos de origen funcional. Todo ello contribuye a la reiteración de consultas por la falta de mejoría.

Entre estas afecciones destacan las que, aunque con lesiones características, son poco frecuentes y cuyo diagnóstico depende de la experiencia de quien es consultado.

Otro tipo de entidades son las que presentan diversos polimorfismos en sus presentaciones clínicas. En este grupo se encuentran las lesiones producidas por los ácaros, máxime si su presentación se produce fuera de brotes epidémicos. Entre los ácaros que con mayor frecuencia afectan al ser humano tenemos *Pediculus, Sarcoptes scabiei, Demodex, Cheyletiella, Gamasoidosis, Dermatophagoides pteronyssinus, Glyciphagus domesticus, Acarus siro*... Otros que, aunque generalmente afectan animales, también pueden infectar al ser humano son *Dermanyssus gallinae y Liponyssus sp.*.

Nos detenemos, quizás, en el grupo de ácaros menos conocidos y que, después de la sarna, puede ser la afección más frecuente y más ignorada.

AGENTE CAUSAL

El *Demodex* fue descubierto por Henle y Berguer en 1841 y descrito por Simón en 1842. En 1963, Akbulatova distinguió dos formas del parásito y en 1972 Desch y Nutting los denominaron *Demodex folliculorum* (localizado normalmente en el folículo piloso) y *Demodex brevis* (en las glándulas sebáceas).

La forma *folliculorum* es un ácaro microscópico que puede medir desde 100 micrones en su estado juvenil hasta 400 en su edad adulta. Su ciclo vital dura aproximadamente diez días y consta de cinco fases: huevo, larva, protoninfa, ninfa y adulto (figura 1). El cuerpo es alargado y estrecho, como resultado de una adaptación a la vida prolongada en lugares muy angostos, y su cubierta externa presenta finas estriaciones transversales. Presenta cuatro pares de patas cortas y anchas, cada una de las cuales acaba en un par de uñas cortas. Siempre tienen la boca dirigida hacia dentro del folículo piloso, que es donde se encuentran de forma habitual (figura 2).

Los huevos, larvas y algunas hembras se localizan en el conducto piloso-sebáceo o en las glándulas sebáceas, mientras que la ninfas y los demás adultos se suelen localizar cerca de la abertura del folículo. Se distribuyen por toda la cara, sobre todo en la nariz, los pómulos, la barba, la frente y los párpados.

Figura 3. Discreto eritema facial en ambas mejillas y la frente. La paciente presentaba sintomatología de prurito generalizado en la cara

Figura 4. Se observa el eritema facial y las lesiones en forma de vesículo-pústulas

Mediante sus quelíceros cortan las membranas de las células epiteliales que revisten los folículos y así se alimentan tanto de su contenido como del de las glándulas sebáceas, que digieren por medio de enzimas digestivas contenidas en su saliva.

EPIDEMIOLOGÍA

Se cree que la prevalencia de *Demodex* en niños y adolescentes es escasa (en estos últimos, en torno a 20 %). Aumenta con la edad, quizás debido a la colonización acumulativa o al aumento de la concentración de sebo que se produce con el paso de los años.

PATOGENIA

Estos ácaros pasan de persona a persona cuando ponen en contacto sus caras.

Los parásitos destruyen la piel y las pestañas, absorben los nutrientes de la raíz de los pelos, dañan las paredes celulares, excretan desechos, depositan huevos y mueren dentro de los folículos.

La infestación suele ser asintomática y sólo produce manifestaciones clínicas en un pequeño porcentaje de la población infestada y cuando tienen lugar las siguientes condiciones:

- Aumento de la densidad de los ácaros por folículo. Más de 5 ácaros por centímetro cuadrado producen enfermedad.
- Penetración en la dermis.
- Existencia de una sobreinfección bacteriana.
- Estado de inmunodepresión (sida, neoplasias, tratamiento con inmunosupresores o esteroides y radioterapia).

MECANISMOS PATOGÉNICOS

- Mecánico: el acúmulo de residuos del ácaro (costras y exudados) puede obstruir los folículos pilosos y los ductos sebáceos y esto induce hiperplasia epitelial e hiperqueratinización.
- Reacción granulomatosa: el exoesqueleto quitinoso del ácaro puede actuar como cuerpo extraño y el huésped puede reaccionar contra él.
- Alteración de la inmunidad: los restos de ácaros pueden activar la inmunidad humoral y celular del huésped; las células CD95 aumentan mientras

que las CD3, CD4, CD8 y CD16 disminuyen, así como la actividad de los linfocitos. Esto disminuye la resistencia del huésped para defenderse contra los ácaros.

• Vectores: los *Demodex* pueden actuar como vectores de bacterias de la flora cutánea, cuyas proteínas antigénicas son capaces de activar una respuesta inflamatoria en el huésped.

FORMAS CLÍNICAS

El papel patógeno del *Demodex* aún continúa en discusión. Ha sido implicado en varias enfermedades oculares y dérmicas y parece existir una relación directa entre el grado de parasitación y la intensidad de los síntomas.

Teniendo esto en cuenta, existen diferentes formas clínicas de presentación:

• Asintomática.

• Pitiriasis foliculorum. Es la forma clínica más frecuente. Principalmente afecta a mujeres. Existe discreto eritema facial, sensación de quemazón y picor. La cara tiene el aspecto de un papel de lija. Se cree que la falta de higiene facial con agua y jabón y el uso de cremas grasas y maquillajes favorecen el desarrollo de este proceso (figura 3).

• Demodicosis que semeja rosácea. Clínicamente se parece a la rosácea, pero se diferencia por el inicio súbito, la progresión rápida y en que los pacientes no presentan *flushing* ni fotosensibilidad. Además, en la afectación por *Demodex*, la descamación de la piel es folicular, las lesiones son más superficiales y se presentan en forma de vesículo-pústulas y vesículas. La patogenia de la rosácea aún es desconocida. Se implican en ella varios factores y, en algunas formas clínicas, se ha comprobado que la presencia de *Demodex* puede tener un papel importante en el desarrollo de la sintomatología. El diagnóstico diferencial no siempre es fácil y lo hace aún más difícil el hecho de que en la rosácea pápulo-pustulosa se haya demostrado un incremento significativo de la presencia de *Demodex foliculorum*, en comparación con los pacientes control. Esto apoya aún más la teoría de la implicación de este ácaro en la patogénesis de la rosácea. Parece que, aunque el *Demodex* no es el agente causal de la rosácea, puede agravarla y modificar su evolución (figuras 4 y 5).

Figura 5. Detalle de las lesiones en la nariz y el mentón

Figura 6. La paciente presenta lesiones eritematosas e inflamatorias en la región interciliar, la frente y los pómulos

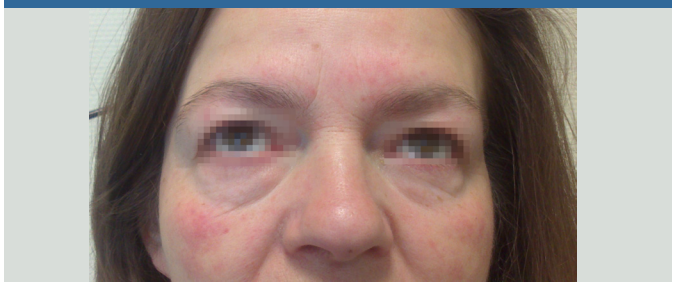

• Dermatitis seborreica. Es un proceso cutáneo frecuente cuya etiología y patogenia tampoco quedan claras. Parece que el papel del *Demodex*en la patogenia del cuadro es similar al de la *Malassezia*. Se postula que los antígenos derivados de los *Demódex* pueden estimular la inflamación y la secreción de citocinas por parte de los queratinocitos y esto puede inducir o agravar la dermatitis seborreica. Por otra parte, la dermatitis seborreica también puede ser un factor predisponente para la infestación por *Demodex*, aunque no hay ningún estudio que respalde esta posibilidad (figura 6).

• Diversos cuadros clínicos de afectación cutánea: dermatitis perioral granulomatosa, cambios dermatológicos en la nariz, mejillas, frente o mentón, pápulas inflamatorias aisladas en la piel, abscesos por *Demodex*, erupciones escabiosis-*like*, enfermedad de Grover, foliculitis eosinofílica, spinulosis folicular de la cara, prurito facial inespecífico con o sin eritema, atrofia dérmica, lesiones acneiformes, granuloma por *Demodex* o hiperpigmentación facial postinflamatoria.

• Afectación palpebral: blefaritis seborreica y blefaritis crónica. Cuando existe sobrepoblación de *Demodex* en las pestañas, podemos encontrar reacciones supurativas y granulomatosas, inflamación crónica, enrojecimiento palpebral, prurito, caída de pestañas y aparición de costras o escamas en los párpados, ardor y formación de tejido fibroso alrededor del parásito, cosas que se observan en las biopsias. El párpado inferior es el más

afectado: se produce enrojecimiento y descarga mucoide y las pestañas pueden estar ausentes o alteradas. Ambas especies de *Demodex* generan cambios patológicos relacionados con la sequedad ocular, debido a que, cuando se produce taponamiento de las glándulas de Meibomio (meibomitis) y de Zeiss, existe una disminución de la capa superficial lipídica del film lagrimal. Además, *Demodex brevis* se ha relacionado con la formación de chalazion.

• Hiperpigmentación de la piel palpebral (figuras 7, 8 y 9).

• Afectación del cuero cabelludo: erupción pápulo-pustulosa y placas alopécicas.

• Erupción facial en pacientes que reciben fototerapia: un estudio (Kulacetal) ha demostrado que, en pacientes que reciben fototerapia y desarrollan erupción facial, la incidencia de demodicosis es superior a la de los pacientes control. Se cree que está implicado un mecanismo de inmunosupresión.

DIAGNÓSTICO

Debido a la complejidad de los mecanismos patogénicos de las diferentes formas clínicas y a su papel aún no claramente establecido en las mismas, el diagnóstico clínico es poco frecuente.

La infestación por *Demodex* se sospechará en caso de cuadros clínicos que no evolucionan adecuadamente, a pesar del tratamiento habitual, y se lleva a cabo fundamentalmente por tres medios:

• Examen microscópico directo mediante raspado de las lesiones cutáneas y previa maceración de la muestra con hidróxido potásico (KOH) al 40 %. Se obtienen escamas que se pueden observar al microscopio. También se pueden analizar 10 pestañas por individuo, 5 de cada ojo, alternando párpados superior e inferior. Se introducen en una solución salina y se realiza la visualización directa con microscopio de luz directa a 40x y 100x. Otro método que permite la visualización directa del parásito es la irritación del margen palpebral con éter. Produce una evacuación del ácaro, pero esta es incompleta, ya que las cabezas permanecen en los ductos de los folículos y las colas se pueden ver en la lámpara de hendidura sobresaliendo de ellos como finas pelusas.

• Biopsia cutánea. Permite diferenciar las formas clínicas de demodicosis. En la pitiriasis foliculorum se observa una hiperqueratosis folicular rellena de ácaros de *Demódex*, junto con un infiltrado linfocitario perivascular y dérmico difuso y sin formación de granulomas. En la demodicosis que semeja rosácea se puede ver la presencia de ácaros en el infundíbulo de los folículos pilosos, junto con un infiltrado de células mononucleares más perifolicular que, ocasionalmente, adquiere un patrón granulomatoso. En las formas más graves se observan granulomas dérmicos con necrosis caseificante central, restos de ácaros fagocitados y células gigantes reactivas a cuerpo extraño.

• Biopsia cutánea superficial estandarizada. Es el método diagnóstico más aconsejable porque no es invasivo. Consiste en obtener la parte superficial del estrato córneo y del contenido del folículo piloso aplicando una gota de adhesivo de cianocrilato ("Super Glue") en la superficie cutánea que se quiere estudiar antes de cubrirla con un porta. Tras un minuto se despega el porta y se aplica una gota de aceite de inmersión antes de taparlo con el cubre. La densidad de *Demodex* se mide contando el número de ácaros de un área del porta de 1 centímetro cuadrado en el microscopio a 40 y 100 aumentos. La presencia de 5 ácaros en 1 centímetro

Figura 7. Afectación de los párpados y las cejas

Figura 8. Se aprecia la atrofia d ermica y la menor pilosidad en las pestañas

Figura 9. Detalle de la afectación palpebral

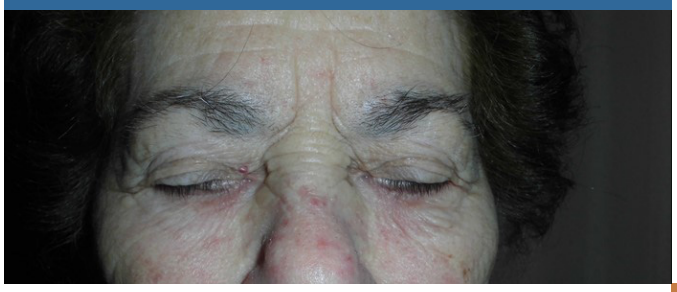

cuadrado tiene implicaciones patogénicas claras.

Aunque los ácaros de *Demodex* fueron descritos por primera vez en 1842, su papel en la biología cutánea ha recibido poca atención por parte de los dermatólogos.

Un estudio epidemiológico prospectivo, realizado por Forton et al, demostró que las demodicosis están frecuentemente infradiagnosticadas y quedan enmascaradas dentro de otros diagnósticos como la rosácea, la dermatitis seborreica y la dermatitis perioral, entre otros. Observaron que existe una gran variabilidad en la frecuencia de diagnóstico de demodicosis dependiendo del interés y la formación de los dermatólogos sobre esta entidad. Los que diagnosticaron más demodicosis fueron los que antes del estudio ya estaban entrenados en detectar los signos clínicos y estaban familiarizados con la utilización de la biopsia cutánea superficial estandarizada. También demostraron que la demodicosis es un problema frecuente en pacientes inmunocompetentes y no sólo en inmunodeficientes.

TRATAMIENTO

A lo largo del tiempo se han ensayado diversos tratamientos, con mayor o menor éxito y siempre intentando erradicar el parásito.

Independientemente de la terapéutica que se aplique, es fundamental el lavado frecuente con agua y jabón, así como el dejar de usar productos cosméticos que produzcan oclusión, como cremas grasas o maquillajes.

Las diversas alternativas se utilizan en función del grado de afección. En los casos más leves, parece que los tratamientos tópicos que producen efectos descamativos, como el ácido acetilsalicílico y los retinoides, pueden dar resultado sin otros fármacos, ya que se previene el taponamiento del folículo y el recambio epidérmico, a la vez que se elimina el ácaro y sus desechos.

Los distintos tratamientos que se han utilizado hasta el momento son: crotamitón 10 %, benzoato de bencilo 10-12 %, ácido salicílico, retinoides tópicos y orales, sulfuro de selenio, metronidazol tópico (0,75-2 %) y oral (250 mg/8 horas durante 1-3 semanas), lindano 1 %, permetrina 1 %, azufre 10 %, ivermectina oral, scrub y jabón palpebral con aceite del árbol del té (*Maleleuca alternifolia*) al 50 % y antibióticos orales activos contra *Bacillus oleronius* (tetraciclina, doxiciclina y minociclina). Los que realmente han demostrado su eficacia acaricida son el crotamitón al 10 % y el benzoato de bencilo al 10 %; no han demostrado eficacia productos tales como metronidazol al 2 %, azufre al 10 %, permetrina al 1 % y lindano al 1 %.

En algunos casos, el metronidazol ha resultado útil en el tratamiento, aunque no se conoce el efecto terapéutico real. Tal vez tenga relación con el efecto beneficioso del mismo en la asociación de este ácaro con la rosácea. *In vitro*, el ácaro sobrevive a la exposición de concentraciones altas del fármaco, las cuales no se pueden alcanzar *in vivo*. Se cree que puede actuar sobre algún metabolito con efecto antiinflamatorio sobre los linfocitos T y las moléculas de adhesión, que puede alterar la función de los neutrófilos o que funciona por su efecto antioxidante.

La asociación simbiótica del ácaro con el *Bacilus oleroniu* es la que justifica estrategias terapéuticas con antibióticos orales (tetraciclinas, doxiciclina o minociclina), tal como se hace en la rosácea, en la que, además, con frecuencia se asocian mayores densidades de *Demódex*.

En los casos de afectación palpebral con abundante cantidad de ácaros, se ha de insistir en la limpieza de párpados y pestañas dos veces al día para eliminar los parásitos con ácido bórico al 1,5 %, borato sódico al 0,3 %, EDTA disódico al 0,1 %, polisorbato al 2 % o propilenglicol al 1,9 %.

Además, habrá aplicar éter en el borde palpebral una vez por semana y una pomada con óxido amarillo de mercurio al 2 %, formulada magistralmente con vaselina/lanolina (7:3). Se debe aplicar diariamente por la noche, en las dos primeras semanas y, en días alternos, las cuatro semanas siguientes hasta la disminución o desaparición de los ácaros y los síntomas. Su aplicación ha de ser muy precisa para no contactar con la mucosa ocular, así como tener mucho cuidado co su retirada en la mañana siguiente, pues puede resultar tóxica. En caso de alergia al mercurio, se sugiere el uso de un gel de pilocarpina al 4 %, igualmente solo aplicado en los márgenes palpebrales para evitar los efectos del fármaco a través de la mucosa. Se cree que dichos efectos muscarínicos son los que afectan a la movilidad y respiración del ácaro.

RECOMENDACIONES

- Ante todo paciente con blefaritis crónica y

formas resistentes de rosácea, debe recordarse la posible existencia de *Demodex folliculorum* y se debe hacer un examen de búsqueda de ácaros *Demodex sp.* en las pestañas.

• A las personas de la tercera edad que presenten signos o síntomas compatibles con blefaritis, debe hacérseles obligadamente examen para descartar *Demodex sp.*.

• El uso de toallas debe ser estrictamente personal para evitar contagios.

• La relación entre *Demodex folliculorum* y trastornos dermatológicos es un hecho controvertido. Su presencia habitual en individuos normales y su hallazgo casual en 10 % de las biopsias cutáneas hacen cuestionar su papel patógeno; sin embargo, existen numerosas observaciones clínicas que han probado altas concentraciones de este ácaro en afecciones de la piel.

• Algunos casos tienen en común el ser pacientes de edad media que utilizan regularmente productos cosméticos grasos y que no suelen lavarse habitualmente la cara con jabón.

BIBLIOGRAFÍA

- Sternberg P, Recchia F. The clinical importance of Demodex folliculorum presenting with non-specific facial signs and symptoms. J Dermatol 2004;31:618-26.
- Sedeño Cruz I, Novoa Sánchez E, Padrón Álvarez V, García González F, San Martín Geisse R. Blefaritis por Demodex folliculorum. Diagnóstico y tratamiento. Rev Cubana Oftalmol 2006;19.
- Kanski JJ. Oftalmología Clínica. Madrid: Elsevier 2004.
- Benítez del Castillo JM, Díaz-Valle D, Vico Ruiz E, Benítez del Castillo J, Benítez JM. Blefaritis. En: Benítez del Castillo JM, Durán de la Colina JA, Rodríguez Ares MT. Superficie ocular. Madrid: Sociedad Española de Oftalmología 2004;65-76.
- Morras PG, Santos SP, Imedio IL, Echeverria ML, Hermosa JM. Rosacea-like demodicidosis in an immunocompromised child. Pediatr Dermatol 2003;20:28-30.
- Lacey N, Kavanagh K, Tseng SC. Under the lash: Demodex mites in human diseases. Biochem (Lond) 2009;31:2-6.
- Hsu CK, Hsu MM, Lee JY. Demodicosis: a clinicopathological study. J Am Acad Dermatol 2009;60:453-62.
- Akilov OE, Mumcuoglu KY. Inmune response in demodicosis. J Eur Acad Dermatol Venereol 2004;18:440-4.
- Lacey N, Delaney S, Kavanagh K, Powell FC. Mite-related bacterial antigens stimulate inflammatory cells in rosacea. Br J Dermatol 2007;157:474-81.
- Karincaoglu Y, Tepe B, Kalayci B, Atambay M, Seyhan M. Is Demodex folliculorum an aetiological factor in seborrhoeic dermatitis? Clin Exp Dermatol 2009;34:516-20.
- Kulac M, Ciftci IH, Karaca S, Cetinkaya Z. Clinical importance of Demodex folliculorum in patients receiving phototherapy. Int J Dermatol 2008;47:72-7.
- Askin Ü, Seçkin D. Comparison of the two techniques for measurement of the density of Demodex folliculorum: standarized skin surface biopsy and direct microscopic examination. Br J Dermatol 2010;162:1124-6.
- Forton F, Germaux MA, Brasseur T, De Liever A, Laporte M, Mathys C, et al. Demodicois and rosacea: epidemiology and significance in daily dermatologic practice. J Am Acad Dermatol 2005;52:74-87.
- Forton F, Seys B. Density of Demodex folliculorum in rosacea: a case control study using standardized skin surface biopsy. British J Dermatol 1993;128:650-9.
- Allevato MA, Donatti LB. Rosacea. Act Terap Dermatol 2004;27:6-7.
- Van Zuuren EJ, Graber MA, Hollis S, Chaudhry M, Gupta AK, Gover M. Intervenciones para la rosácea. La Biblioteca Cochrane Plus 2008;2.
- Rodríguez AE, Ferrer C, Alió JL. Demodex y Blefaritis crónica. Arch Soc Esp Oftalmol 2005;80:635-42.
- Hsu CK, Hsu MM, Lee JY. Demodicosis: aclinicopathological study. J Am Acad Dermatol 2009;60:453-62.
- Karincaoglu Y, Tepe B, Kalayci B, Atambay M, Seyhan M. Is Demodex folliculorum an etiological factor in seborrhoeic dermatitis? Clin Exp Dermatol 2009;34:516-20.