CASO CLÍNICO

Neumomediastino espontáneo como complicación de una exacerbación asmática

[1]Rodríguez González I, [2]Hernández Hernández D, [3]Sánchez Castro AL, [4]Hernández Pérez JM

[1]Centro de Salud de Mazo
[2]Centro de Salud de Breña Baja
[3]Centro de Salud de San Andrés y Sauces
[4]Hospital General de La Palma
La Palma. Santa Cruz de Tenerife

Varón de 23 años de edad, con antecedentes personales de hábitos tóxicos y asma bronquial intermitente, sin tratamiento actual y sin reagudizaciones en los últimos 5 años.

Acude a Urgencias refiriendo clínica de 72 horas de evolución consistente en tos con expectoración purulenta, sibilancias y dificultad respiratoria progresiva, junto con dolor centrotorácico que empeora con el decúbito.

En la exploración física destaca frecuencia cardiaca de 130 lpm, temperatura de 37 °C, saturación de O2 (satO2) basal de 93 %, ligero tiraje supraclavicular en reposo e hipofonesis global con algún sibilante espiratorio.

En las pruebas efectuadas en el Servicio de Urgencias se observa leucocitosis de 17.000 mcl y trombocitosis de 386.000. En la bioquímica no aparecen alteraciones reseñables. En la gasometría arterial basal la pO2 es de 68, la pCO2 de 39, el pH de 7,44 y la satO2 de 93 %.

Figura 1: Radiografía PA de tórax: presencia de aire en la parte anterosuperior del mediastino

La radiografía de tórax muestra una silueta cardíaca atípica, con dilatación de las cavidades derechas y un tenue infiltrado intersticial bibasal.

En el electrocardiograma (ECG) se objetiva ritmo sinusal a 130 lpm, eje positivo y bloqueo incompleto de rama derecha.

El diagnóstico diferencial inicial se basa en la sospecha de una reagudización asmática debida a una infección respiratoria, si bien la proteína C reactiva tiene un valor normal. La presencia de alteraciones cardiacas en la placa de tórax, sumadas al ECG patológico, hace que se decida realizar ecocardiografía para descartar patología vascular (tromboembolismo pulmonar, hipertensión pulmonar...).

En ello no se observa dilatación de cavidades; la fracción de eyección es normal (75 %) y no existen datos de hipertensión pulmonar.

Pasadas varias horas, el paciente comienza con mayor dificultad respiratoria y dolor torácico.

En la exploración física se mantiene taquicárdico, con una satO2 de 97 % con gafas a 2 l/min y enfisema subcutáneo en la palpación torácica.

Se decide realizar una nueva radiografía de tórax (figuras1 y 2), en la que se encuentra signos que sugieren neumomediastino espontáneo.

Se realiza TAC (figura 3), que confirma la presencia de neumomediastino.

Dada la mala evolución del paciente, se le ingresa en la Unidad de Cuidados Intensivos. Tras permanecer estable y tener evolución favorable, pasa a la planta de hospitalización hasta que posteriormente es dado de alta.

COMENTARIO

Aunque la incidencia real del neumomediastino espontáneo (NE) se desconoce[1], dada la escasez de casos descritos en la literatura, la incidencia estimada es del 0,2-0,3 %[2].

La fisiopatología más aceptada del NE es el llamado "efecto Macklin". Consiste en un aumento de presión intraalveolar, ruptura alveolar y migración del aire que diseca las vainas peribronquiales y perivasculares del hilio pulmonar, y se extiende al mediastino. Este, a su vez, puede propagarse a los tejidos subcutáneo, endotorácico, peritoneal e incluso al canal raquídeo[2].

Los factores precipitantes de la génesis del NE se relacionan con maniobras de Valsalva: emesis forzada, tos intensa, inhalación de drogas, actividad física, gritos, espirometría, parto, broncoespasmo, tocar instrumentos de viento…[3]. Otras causas más infrecuentes son procedimientos como la artroscopia, la extracción dental, la adeno-amigdalectomía y deportes como el buceo[4]. Como factores médicos predisponentes se encuentran el tabaquismo, el asma, la fibrosis pulmonar idiopática, la EPOC[3] y la cetoacidosis diabética[5]. El asma bronquial es la causa médica más frecuente; se desconoce realmente su incidencia pero esta puede ser de 0,098-4,7 %[6,7]. Tradicionalmente, en la literatura médica se había considerado al consumo de cocaína como otro factor predisponente, pero en los últimos años se apoya más su relación causa-efecto (consumo-aparición de NE)[4]. Otras drogas involucradas son marihuana, heroína, éxtasis, *speed* y *crack*[4]. También se ha descrito el NE como una complicación rara de la dermatomiositis y/o poliomiositis asociada a enfermedad pulmonar intersticial, lo que implica peor pronóstico[2]. Asimismo, hay dos casos documentados de NE asociado a infección concomitante por virus de la gripe A H1N1[7]. En nuestro caso, como único factor predisponente, el paciente presentaba asma intermitente controlada.

Figura 2: Radiografía lateral de tórax: presencia de aire en la parte ántero-superior del mediastino

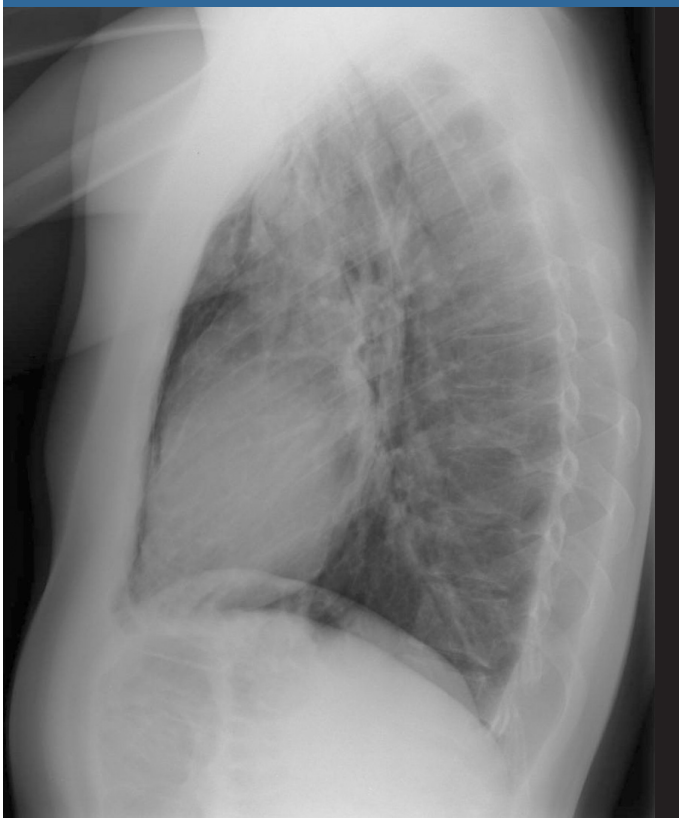

Figura 3: TAC de tórax en ventana pulmonar: presencia de aire que diseca estructuras del mediastino

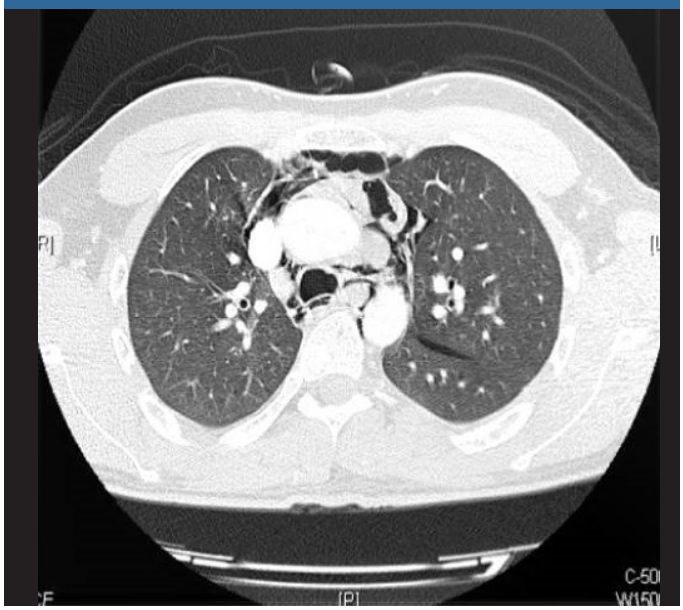

Las manifestaciones clínicas principales del NE son el dolor torácico, la disnea y el enfisema subcutáneo, aunque también encontramos tiraje, sibilancias y tos[3,7-9]. Los síntomas menos frecuentes incluyen disfonía, disfagia, dorsalgia y abdominalgia[1,5] y es muy rara la rinolalgia[2].

En la exploración física el signo más común es el enfisema subcutáneo[1-12]. Otro que, de aparecer, es patognomónico es el "signo de Hamman", que consiste en la auscultación de crepitación sincrónica con los latidos cardíacos[1,9,13]. En nuestro caso, en la primera observación del paciente no encontramos datos en la exploración que nos obligasen a pensar en la presencia de NE, pero, posteriormente, la mayor disnea, el mayor dolor centrotorácico y el enfisema subcutáneo nos hicieron sospechar

de su existencia.

Las pruebas diagnósticas por excelencia son la radiografía de tórax y, para la confirmación, la TAC[1-13]. Los signos radiológicos que se pueden encontrar son enfisema subcutáneo relevante, banda radiolúcida adyacente al borde cardiaco izquierdo (que delimita la pleura mediastínica), región radiolúcida retroesternal, signo del hemidiafragma izquierdo continuo y "signo de la 'V' de Naclerio"[1] (descrito por dicho autor como "líneas aéreas que disecan los planos fasciales a lo largo de la aorta y delinean así el borde lateral izquierdo del mediastino inferior" -rama vertical de la "V"-). El aire, al entrar entre la pleura parietal y la porción medial del hemidiafragma izquierdo (rama horizontal oblicua de la "V"), forma la típica configuración en "V".

En la inmensa mayoría de los casos el tratamiento es conservador (reposo, oxigenoterapia y analgesia)[1,10], además del tratamiento de base si existe un factor predisponente[2,10]. En los raros casos de mala evolución se plantea la mediastinotomía con incisión supraesternal para la descompresión del enfisema subcutáneo y del neumomediastino[12].

El abordaje de nuestro paciente fue conservador. Requirió estancia en la UCI y un posterior seguimiento en la planta. La evolución fue favorable.

Las complicaciones relevantes y la recurrencia del NE son poco frecuentes[1,3]. Otras complicaciones de las crisis asmáticas graves son el neumopericardio, el neumotórax y el neumorraquis[9,11].

BIBLIOGRAFÍA

1. Faruqui S, Varma R, Greenstone MA, Kastelik JA. Spontaneous Pneumomediastinum: A rare complication of bronchial asthma. Journal of Asthma 2009;46:969-71.
2. Romero Kleber J, Trujillo Máximo H et al. Spontaneous pneumomediastinum and subcutaneous emphysema in asthma exacerbation: The Macklin effect. Heart Lung 2010;39:444-7.
3. Caceres M, Ali SZ, Braud R, Weiman D, Garret HE. Spontaneous Pneumomediastinum: A comparative study and review of the literatura. Ann Thorac Surg 2008;86:962-6.
4. Egbagbe EE, Elusoji SO. Pneumomediastinum and subcutaneous emphysema associated with asthma exacerbation. J Pak Med Assoc 2006;56:6.
5. Perna V, Vilá E, Guelbenzu JJ, Amat I. Pneumomediastinum: is this really a benign entity? When it can be considered as spontaneous? Our experience in 47 adult patients. European Journal of Cardio-thoracic Surgery 2010;37:573-5.
6. Pickup CM, Nee PA, Randall PE. Radiographic features in 1016 adults admitted to hospital with acute asthma. J Accid Emerg Med 1994;11:234-7.
7. Bedolla-Barajas M, Hdez-Colín DD, Miramontes-Luna E, Aguilar-Arreola JE, Bernal-López C, Robles-Figueroa M. Neumomediastino espontáneo asociado a exacerbación del asma durante la epidemia de influenza A H1N1; informe de cuatro casos. Rev Alergia Mex 2011;58:142-6.
8. Momin AU, Chung DA, John LCH. Chilhood asthma predisposes to spontaneous pneumomediastinum. Emerg Med J 2004;21:630-61.
9. Karakaya Z, Demir S, Sagay SS, Karakaya O, Özdinc S. Bilateral spontaneous pneumothorax, pneumomediastinum, and subcutaneous emphysema: rare and fatal complications of asthma. Hindawi Plubishing Corporation. Case Reports of Medicine 2012;242579:1-3.
10. Cunha M, Vieira JP, Nunes PE, Andrade S. Pneumomediastino espontaneo: Asma. Revista Portuguesa de Pneumologia 2008;14:3.
11. Manden PK, Siddiqui AH. Pneumorrhachis, pneumomediastinum, pneumopericardium and subcutaneous emphysema as complications of bronchial asthma. Annals of Thoracic Medicine 2009;4:3.
12. Jones MJ, Rae W, Lwin AA, Kurukulaaratchy RJ. Pneumomediastinum leading to respiratory compromise as complication of acute severe asthma. Am J Respir Crit Care Med 2013;187:3:5-6.
13. Pala G, Pignatti P, Moscato G. Pneumomediastinum is a possible acute complication of severe occupational asthma. Iran J Allergy Asthma Immunol 2012;11:77-79.