CASO CLÍNICO

Nódulos pulmonares múltiples en un varón de 35 años

[1]Concepción Perera C, [2]Hernández Pérez JM, [3]Sánchez Castro AL

[1]Centro de Salud de Breña Alta
[2]Hospital General de La Palma
[3]Centro de Salud de San Andrés y Sauces
La Palma

Varón de 35 años de edad, que acude a Urgencias refiriendo dolor abdominal de unos días de evolución, localizado en el epigastrio y cuyo inicio coincide con el comienzo del tratamiento con ibuprofeno durante varios días por una lumbalgia aguda. El dolor no se alivia con los cambios posturales, no se acompaña de cortejo vegetativo ni se irradia a ninguna localización; no refiere hematemesis, melenas, fiebre, tos, expectoración o disnea.

En la exploración física presenta un abdomen blando, depresible, doloroso con la palpación en la zona epigástrica y sin masas ni megalias. El resto de la exploración es anodina.

Se realiza hemograma y bioquímica sanguínea y se administra pantoprazol y paracetamol por vía intravenosa. Dentro de los parámetros analíticos destaca el valor de LDH de 1700 UI/L y PCR de 11,36 mg/dl. El resto de los parámetros son normales.

La radiografía de abdomen no muestra anormalidades y en la de tórax (figura 1) se observa la presencia de nódulos múltiples y de diferentes tamaños en ambos hemitórax.

Debido a los hallazgos radiológicos se decide ingresarle para estudio y se solicita analítica, incluyendo marcadores tumorales, y una TAC de tórax, abdomen y pelvis.

Figura 1: Radiografía de tórax póstero-anterior y lateral. Se observan varios nódulos pulmonares, bien delimitados, de diferentes tamaños y localizados en ambos hemitórax

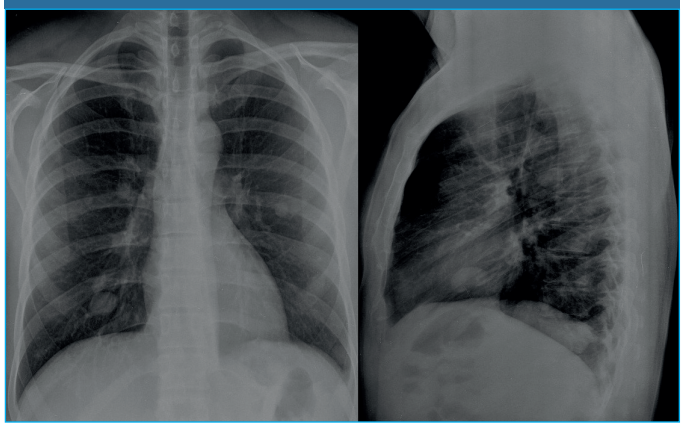

En la bioquímica destaca LDH de 1968 UI/L, alfafetoproteína de 2060 ng/ml, CA 19,9 de 43,95 UI/ml y coriogonadotropina de 78414. Tanto el hemograma como el resto de parámetros bioquímicos son anodinos.

En la TAC de tórax, abdomen y pelvis (figuras 2 y 3) se aprecian múltiples lesiones pulmonares de diferentes tamaños y distribuidas en ambos hemitórax, un pequeño derrame pleural izquierdo y múltiples adenopatías mesentéricas y sobre todo retroperitoneales. Estas últimas forman un conglomerado que engloba a los grandes vasos y se extiende a la parte superior de la pelvis y acompaña a los vasos iliacos. Todo esto es sugerente de un proceso linfoproliferativo.

Debido a la presencia de marcadores tumorales de naturaleza testicular, se decide consultar al Servicio de Urología. El paciente, tras una anamnesis dirigida, refiere haber notado una zona indurada en el testículo izquierdo, de unas 2 semanas de evolución, sin dolor ni otra sintomatología acompañante.

En la exploración presenta un meato uretral y pene normales, teste derecho normal y un nódulo duro a la palpación en el polo inferior del testículo izquierdo.

Se solicita ecografía testicular (figura 4) y se confirma la presencia de una lesión tumoral hipoecoica, localizada hacia la parte anterior del polo inferior testicular izquierdo, con cierta insinuación extracapsular, de 20 x 15 cm aproximadamente. Presentaba además una pequeña cantidad de líquido en la bolsa escrotal.

Ante la sospecha de un tumor testicular se decide realizar orquiectomía radical izquierda por vía

Figura 2: TAC de tórax (ventana pulmonar). Se aprecia la presencia de varios nódulos pulmonares de diferentes tamaños y en ambos hemitórax

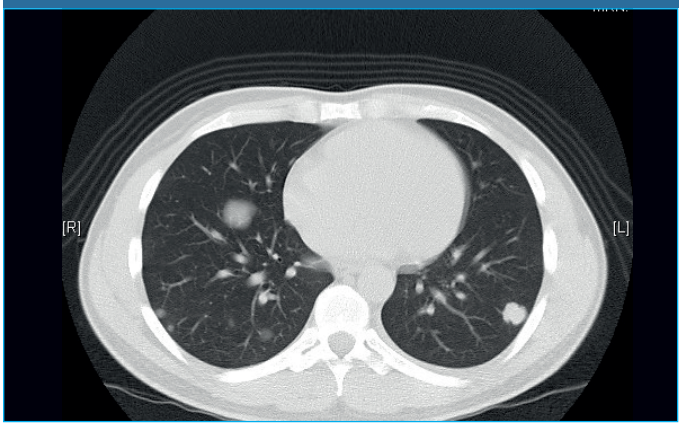

inguinal. El resultado de Anatomía Patológica confirma el diagnóstico de carcinoma embrionario con enfermedad diseminada (T3,N3, M1).

COMENTARIO

NÓDULOS PULMONARES

La etiología de los nódulos pulmonares múltiples con frecuencia puede determinarse con la ayuda de una buena historia clínica y un examen físico. No obstante, en la mayoría de las ocasiones se requiere la utilización de otras pruebas complementarias, como la TAC o la biopsia, para un diagnóstico más preciso.

Los nódulos múltiples pueden ser causados por enfermedades de etiología maligna o benigna[1]. En pacientes sin una historia conocida de enfermedad tumoral, las siguientes características pueden ayudar a diferenciar las causas malignas de las benignas:

- Los nódulos mayores de 1 cm de diámetro o detectados por radiografía de tórax convencional son más sugestivos de enfermedad metastásica de un tumor sólido primario[2,3].
- Los nódulos menores de 5 mm de diámetro, localizados cerca de la pleura visceral o de las cisuras interlobares, y detectados de forma casual son sugestivos de ser lesiones benignas, como granulomas, nódulos linfoides intraparenquimatosos...[2,4]. Sin embargo, en pacientes con un tumor primario conocido los nódulos mayores de 5 mm de diámetro son más típicos de enfermedad metastásica[2].

Para el diagnóstico se utilizan la anamnesis, la exploración, los marcadores tumorales (es de los pocos tumores que producen marcadores tumorales específicos), la ecografía testicular y otras pruebas de extensión como TAC o PET-TAC.

La TAC es un método sensible para identificar lesiones pulmonares metastásicas debido a los cortes, a la ausencia de superposición de estructuras y al contraste de alta resolución. Puede detectar lesiones menores de 5 mm en localización subpleural, escondidas por estructuras cardio-mediastínicas o cubiertas por las cúpulas diafragmáticas en la radiografía convencional[5,6].

Los tumores malignos que con más frecuencia se presentan como nódulos pulmonares múltiples son el tumor primario testicular, el ovárico, el renal, el de mama, los del canal anal, los melanomas y los sarcomas de gran variedad de tejidos[7,8]. Otros tumores también pueden producir metástasis pulmonares múltiples, aunque generalmente estas ocurren en el curso tardío de la enfermedad, tras el descubrimiento y tratamiento inicial del tumor primario.

Los métodos para la recogida de muestras de tejido incluyen biopsia con aguja tras punción transtorácica guidada por TAC[9,10], biopsia pulmonar quirúrgica o toracotomía abierta. La elección de estas técnicas depende de la localización y tamaño de la lesión más accesible, así como de la experiencia en el uso de las técnicas por parte del personal especializado.

Cuando se presenta un paciente con nódulos pulmonares múltiples, lo que más puede ayudar a llegar a un diagnóstico certero es una buena historia clínica con una exploración física completa, que guíen nuestro diagnóstico diferencial según las características del paciente, edad, sexo, signos y síntomas.

Figura 3: TAC de abdomen. Se aprecia la presencia de un conglomerado adenopático retroperitoneal, que engloba grandes vasos

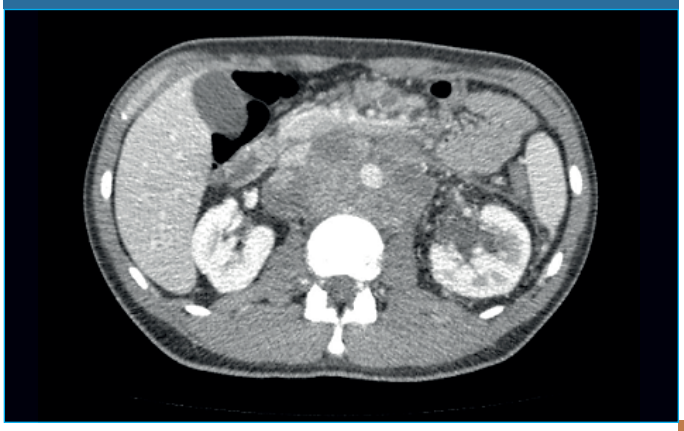

TUMORES TESTICULARES

En un paciente varón joven lo primero que se debe descartar es un tumor testicular[19], que, como en el caso de nuestro paciente, puede presentarse como una induración de una zona testicular de poco tiempo de evolución, sin otra sintomatología acompañante.

Los tumores testiculares son el tipo de cáncer más común en varones jóvenes. Representan 0,5-1 % de los tumores del sexo masculino, con aproximadamente 49000 nuevos casos al año en todo el mundo. Su incidencia aumenta sobre todo en países desarrollados (el 60 % se registran en ellos)[20].

En España se diagnostican unos 450 casos anuales, con una incidencia baja y con un ascenso muy lento pero constante desde los años 80. Los países mediterráneos, y en especial España, tienen las tasas de incidencia más bajas de Europa.

Existen varios tipos histológicos, aunque la mayoría (90 %) derivan de células germinales. Dentro de ellos se distinguen los seminomas y los no seminomas (teratomas, carcinomas embrionarios y coriocarcinomas). Los seminomas aparecen más tarde y son menos agresivos que los no seminomas, aunque desde la introducción en los años 70 del tratamiento con cisplatino, el pronóstico es prácticamente igual en los dos tipos de tumor, con cifras excelentes de supervivencia incluso en presencia de enfermedad metastásica.

El único factor de riesgo conocido es la criptorquidia, aunque existe una mayor probabilidad si hay antecedentes personales o familiares de cáncer testicular. Se han estudiado muchos otros factores (traumatismos, vasectomía, hernia inguinal, factores hormonales, exposición a tóxicos) pero ninguno de ellos ha obtenido resultados concluyentes.

El tratamiento implica orquiectomía radical inguinal, en ocasiones acompañada de linfadenectomía regional, la cual no se recomienda en niños y en jóvenes ya que puede producir impotencia. Si existe invasión linfática o sanguínea se recomienda iniciar quimioterapia, que reduce el riesgo de recaídas a menos de 5 %. La terapia adyuvante consiste en combinaciones de cisplatino, bleomicina y etopósido[21].

Figura 4: Ecografía testicular. Se aprecia una lesión hipoecoica en el testículo izquierdo

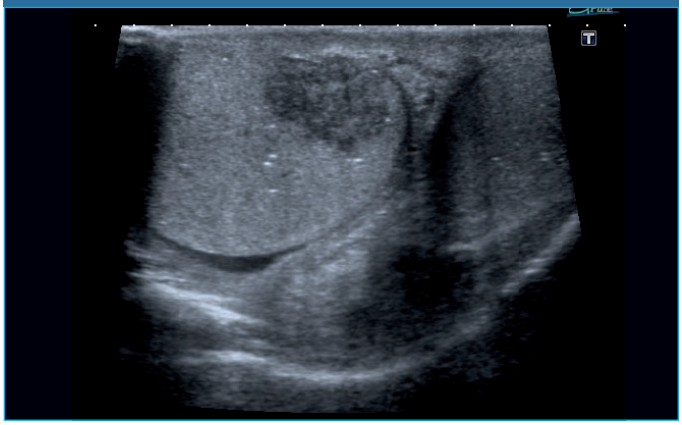

En el caso de enfermedad metastásica, se puede curar el 70 % de los casos con quimioterapia.

Al finalizar el tratamiento se realiza vigilancia mensual con la idea de iniciar terapia de rescate a la mínima duda de progresión. Además, deben extirparse quirúrgicamente las masas residuales sospechosas e incluso añadir radioterapia holocraneal en el caso de metástasis cerebrales.

En función del tratamiento seleccionado pueden desencadenarse diversas secuelas:

- Secuelas de cirugía oncológica: disminución del volumen seminal, disfunción eréctil y descenso de la libido.
- Secuelas de quimioterapia: infertilidad, por lo que se tiende a congelar muestras de semen antes de comenzar el tratamiento quimioterápico.
- Secuelas de radioterapia: infertilidad.

En general, los pacientes con un solo testículo pueden tener una vida completamente normal. No obstante, la producción hormonal deberá ser comprobada ante cualquier síntoma que aparezca, para proporcionar suplementos de testosterona en los casos necesarios.

Tabla 1. Diagnóstico diferencial de nódulos pulmonares múltiples[11-18]

- **Causas Infecciosas**
  a) Bacterianas: S. pneumoniae, H. influenzae, S. aureus meticilín-resistente, nocardiosis, actinomicosis, tuberculosis
  b) Fúngicas: mucormicosis, aspergilosis, coccidiomicosis, criptococosis, histoplasmosis, Pneumocystis jirovecci.
  c) Parasitarias: hidatidosis, paragonimiasis.

- **Causas neoplásicas**
  - Carcinoma bronquiolo-alveolar
  - Mieloma múltiple
  - Linfoma
  - Enfermedad metastásica pulmonar: mama, riñón, testículo, colorrectal, melanoma...
  - Plasmocitoma extraóseo

- **Causas Reumatológicas**
  - Granulomatosis de Wegener
  - Síndrome de Churg-Strauss
  - Amiloidosis primaria
  - Espondilitis anquilosante
  - Artritis reumatoide
  - Poliarteritis nodosa
  - Lupus eritematoso sistémico

- **Miscelánea**
  - Histiocitosis de células de Langerhans
  - Neumonía organizada criptogénica
  - Hamartomas
  - Malformaciones arterio-venosas
  - Neumoconiosis (asbestosis, silicosis)
  - Hemosiderosis

BIBLIOGRAFÍA

1. Allen MS. Multiple benign lung tumors. Semin Thorac Cardiovasc Surg 2003;15:310.

2. Ginsberg MS, Griff SK, Go BD, et al. Pulmonary nodules resected at video-assisted thoracoscopic surgery: etiology in 426 patients. Radiology 1999;213:277.

3. Gross BH, Glazer GM, Bookstein FL. Multiple pulmonary nodules detected by computed tomography: diagnostic implications. J Comput Assist Tomogr 1985;9:880.

4. Ahn MI, Gleeson TG, Chan IH, et al. Perifissural nodules seen at CT screening for lung cancer. Radiology 2010;254:949.

5. Libshitz HI, North LB. Pulmonary metastases. Radiol Clin North Am 1982;20:437.

6. Chang AE, Schaner EG, Conkle DM, et al. Evaluation of computed tomography in the detection of pulmonary metastases: a prospective study. Cancer 1979;43:913.

7. Potter DA, Glenn J, Kinsella T, et al. Patterns of recurrence in patients with high-grade soft-tissue sarcomas. J Clin Oncol 1985;3:353.

8. De Hoop B, Gietema H, Van de Vorst S, et al. Pulmonary ground-glass nodules: increase in mass as an early indicator of growth. Radiology 2010;255:199.

9. Kawel N, Seifert B, Luetolf M, Boehm T. Effect of slab thickness on the CT detection of pulmonary nodules: use of sliding thin-slab maximum intensity projection and volume rendering. AJR Am J Roentgenol 2009;192:1324.

10. Seltzer SE, Judy PF, Adams DF, et al. Spiral CT of the chest: comparison of cine and film-based viewing. Radiology 1995;197:73.

11. Remy-Jardin M, Remy J, Giraud F, Marquette CH. Pulmonary nodules: detection with thick-section spiral CT versus conventional CT. Radiology 1993;187:513.

12. Bégin R, Cantin A, Massé S. Recent advances in the pathogenesis and clinical assessment of mineral dust pneumoconioses: asbestosis, silicosis and coal pneumoconiosis. Eur Respir J 1989;2:988.

13. Poole PS, Ferguson EC. Revisiting pulmonary arteriovenous malformations: radiographic and CT-imaging findings and corresponding treatment options. Contemporary Diagnostic Imaging (CDR) 2010;8:1.

14. Swanson KL, Prakash UB, Stanson AW. Pulmonary arteriovenous fistulas: Mayo Clinic experience, 1982-1997. Mayo Clin Proc 1999;74:671.

15. Cordier JF, Valeyre D, Guillevin L, et al. Pulmonary Wegener's granulomatosis. A clinical and imaging study of 77 cases. Chest 1990;97:906.

16. Fabreguet I, Francis F, Lemery M, et al. A 76-year-old man with multiple pulmonary nodules. Chest 2009;135:1094.

17. Gurney JW, Conces DJ. Pulmonary histoplasmosis. Radiology 1996;199:297.

18. Dodd JD, Souza CA, Müller NL. High-resolution MDCT of pulmonary septic embolism: evaluation of the feeding vessel sign. AJR Am J Roentgenol 2006;187:623.

19. aecc.es/SobreElCancer/CancerPorLocalizacion/cancerdetesticulo/Paginas/incidencia.asp.

20. Scholz M, Zehender G, Thalmann M, et al. Tumor germinal extragonadal retroperitoneal: evidencia de origen testicular. Annals of Oncology 2002;11:392-95.