

## Luxación metacarpofalángica posterior compleja del primer dedo

Hernández Herrero M, Tazón Varela MA, González Setién S, Gutiérrez Conde ML, Cayón Hoyos S, Pérez Mier LA

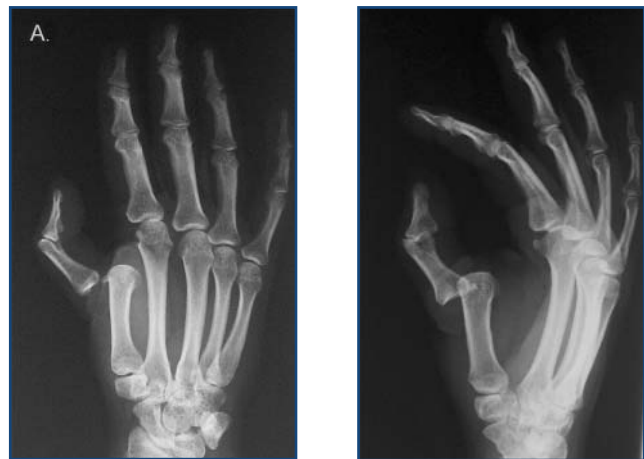
El Astillero. Cantabria

Existen tres tipos de luxación metacarpofalángica posterior: simple incompleta, simple completa y compleja.

El mecanismo de luxación se produce por hiperextensión metacarpofalángica. La primera falange arrastra el conjunto fibrocartílagos-esesamoideo por detrás de la cabeza del primer metacarpiano. Es excepcional que el pulgar quede luxado por fuera de la cabeza del metacarpiano, lo que se conoce como luxación compleja<sup>1</sup>.

Presentamos el caso de una joven de 33 años que, tras una caída accidental sobre la mano en hiperextensión, acude por deformidad del pulgar, intenso dolor e imposibilidad para la flexión.

La radiografía simple muestra una luxación metacarpofalángica compleja. Tras anestesia locorregional es reducida ortopédicamente. Esto es también excepcional, dado que lo habitual es el abordaje quirúrgico para reubicar la placa glenoidea y los sesamoideos por delante de la falange.



Figuras 1 y 2.

### BIBLIOGRAFÍA

1. Merle M, Dautel G, Loda G. Mano traumática. Urgencias. Masson, 1993:38-40.