

Aneurisma de aorta abdominal

Bandrés Carballo B¹, Parra Gordo ML¹, Aroca Peinado A², Rosado Caracena P¹, Velasco Ruiz M¹

¹Servicio de Radiodiagnóstico. Hospital Universitario La Princesa

²Servicio de Cirugía Cardiovascular. Hospital Universitario La Paz
Madrid

Varón de 75 años, hipertenso y diabético tipo 2. Diagnosticado de insuficiencia renal crónica leve. Hace cinco meses sufre un accidente cerebrovascular isquémico y presenta hemiparesia izquierda residual.

Consulta en el servicio de urgencias por dolor abdominal y estreñimiento de una semana de evolución. Se realiza radiografía simple de abdomen (*figura 1*) en la que se observan abundantes restos fecales en marco cólico y ampolla rectal. Llama la atención un aumento de densidad bien definido con despegamiento de líneas paravertebrales lumbares, más pronunciado en el lado derecho, delimitado por dos calcificaciones curvilíneas, compatible con aneurisma de aorta abdominal (AAA) calcificado.

Se realizó ecografía abdominal (*figuras 2a y 2b*) para confirmar el diagnóstico de sospecha. Se observó dilatación fusiforme de la aorta de 63 mm de diámetro transversal y 110 mm de longitud, en relación con presencia de trombo intramural en aneurisma.

El paciente fue dado de alta con el diagnóstico de insuficiencia renal y aneurisma no complicado de aorta abdominal.

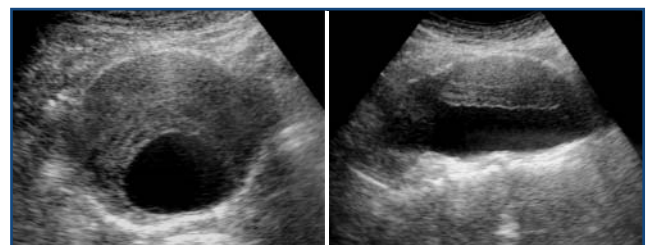
COMENTARIO

Se denomina aneurisma a la dilatación arterial segmentaria cuya pared conserva las tres capas (íntima, media y adventicia). Se distingue del pseudoaneurisma en que en este último la dilatación arterial no mantiene la integridad de todas las capas, con restos de media y adventicia y tejido reactivo perivascular que contiene la hemorragia.

Se considera que existe AAA cuando el diámetro de

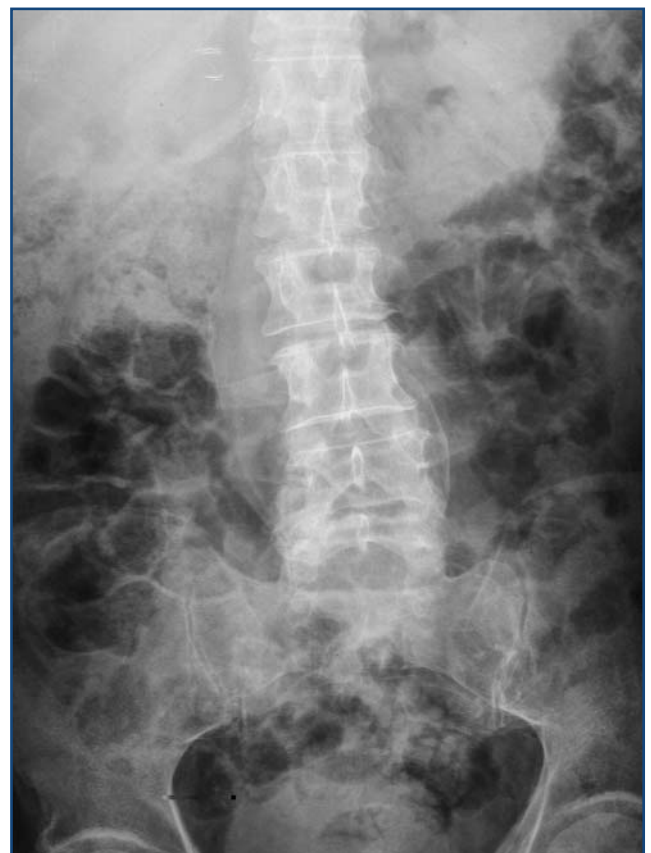

Figura 1



Figuras 2a y 2b

la aorta infrarrenal excede de 3 cm o un 50% del diámetro arterial normal.

El consenso sobre AAA de la Sociedad Española de Angiología y Cirugía Vasculat señaala que el número de AAA estimado en España es de 250.000 casos y que la mortalidad por rotura aneurismática es de 7.000-8.000 casos al año. Los datos de mortalidad por aneurisma abdominal nos muestran que durante el período 2002-2004 fallecieron en España 2.614 personas mayores de 40 años (2.343 hombres y 271 mujeres) debido a un aneurisma aórtico.

Se cree que se trata de un proceso degenerativo de la aorta, aunque la causa exacta no se conoce. Entre los factores de riesgo del AAA se encuentran la edad (prevalencia superior a 5% en población de más de 65 años de edad), sexo (5-8 veces más frecuente en varones), historia de tabaquismo (principal factor de riesgo) y antecedentes familiares (en 20% hay agregación familiar).

Se ha encontrado una discreta asociación con la presencia de otros factores de riesgo ateroscleróticos, como hipertensión arterial (1-15%). Existe controversia sobre si es la propia aterosclerosis la que realmente causa el AAA o se desarrolla de forma secundaria en la aorta dilatada.

Los aneurismas degenerativos suponen más de 90% de los AAA infrarrenales. Otras causas incluyen la infección, necrosis quística de la media, arteritis, traumatismo, trastornos hereditarios del tejido conectivo y disrupción anastomótica que produce pseudoaneurismas.

Los factores que se asocian con un menor riesgo son el sexo femenino, raza distinta a la blanca (afroamericanos, asiáticos e hispanos) y la diabetes mellitus.

La mayoría de los AAA se localizan por debajo de las arterias renales y terminan por encima de las arterias ilíacas. Existe una gran variabilidad en tamaño, forma y extensión. Alrededor de 10-20% presenta evaginaciones que parecen contribuir a un mayor riesgo de rotura y que se van ocupando por trombo a medida que aumentan de tamaño. Este hecho puede dar lugar a una apariencia de diámetro intraluminal normal, a pesar de un tamaño extraluminal aumentado.

Los aneurismas inflamatorios de la aorta abdominal

constituyen un grupo infrecuente de aneurismas y su etiología es desconocida. Se caracterizan por la presencia de una gruesa y fibrótica pared arterial muy vascularizada, que les infunde un comportamiento clínico y pronóstico distinto de los aneurismas ateroscleróticos. Este proceso inflamatorio suele estar centrado sobre el aneurisma y puede extenderse hacia estructuras adyacentes. La fibrosis puede abarcar en algunos casos a la aorta suprarrenal y más raramente a la aorta supracelíaca. Mucho menos frecuente es la afectación mediastínica de aneurismas toracoabdominales.

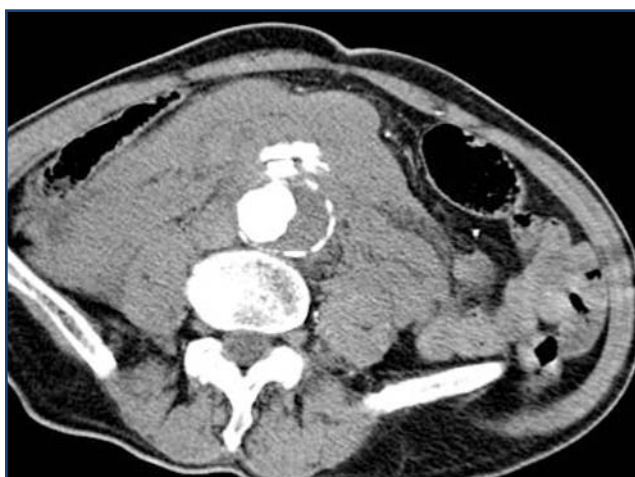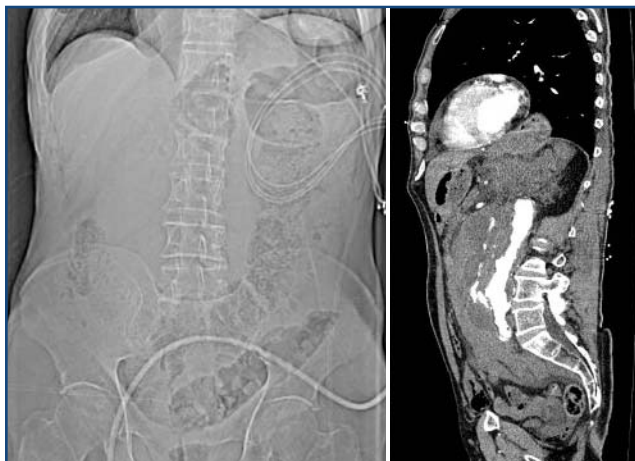Generalmente un AAA no produce síntomas y se detecta de forma casual durante una exploración de rutina (masa palpable, pulsátil y no dolorosa) o como hallazgo en un estudio radiológico o ecográfico realizado por otro motivo, como ocurrió en nuestro paciente. En ocasiones los AAA causan síntomas por compresión local, como saciedad precoz, náuseas, vómitos, síntomas urinarios o trombosis venosa por compresión venosa. A medida que aumentan de tamaño pueden ocasionar síntomas como fuertes pulsaciones en el abdomen o dolor localizado en abdomen, tórax, región lumbar o escroto.

Las embolias periféricas producen livedo reticularis de los pies o síndrome del dedo azul. Ocasionalmente un pequeño AAA puede dar lugar a una trombosis con oclusión aórtica que se manifiesta clínicamente como claudicación aguda.

El dolor por AAA, la hipotensión transitoria y la pérdida temporal de conciencia son síntomas que anticipan una rotura inminente, por lo que se consideran una urgencia médica, aunque lo más frecuente es que la rotura se produzca sin previo aviso, con dolor agudo e hipotensión (*figuras 3a, 3b y 3c*). El principal factor de riesgo de rotura es el diámetro aórtico máximo; la tasa de incidencia de rotura en un año es de 10% para los AAA con diámetro superior a 5,5 cm y de 33% para los de 7 cm o más.

El diagnóstico diferencial incluye el cólico nefrítico, diverticulitis, hernia incarcerada o dolor en columna lumbar.

Los AAA pueden romperse en la vena cava y dar



Figuras 3a, 3b y 3c. Rx abdomen: aumento de densidad en flanco, no se visualiza el psoas derecho. TC abdominal: rotura de AAA con extravasación de contraste al hematoma retroperitoneal

lugar a grandes fístulas arteriovenosas. Los síntomas incluyen taquicardia, insuficiencia cardíaca congestiva, inflamación de las piernas, *thrill* abdominal, soplo abdominal en maquinaria, insuficiencia renal e isquemia periférica. Pueden asimismo romperse en la cuarta porción duodenal y dar lugar a una hemorragia digestiva alta exanguinante.

La radiografía abdominal puede mostrar el borde calcificado del aneurisma hasta en 75% de los casos, como el que se presenta (aproximadamente 25% de los AAA no están calcificados).

La ecografía de abdomen tiene una sensibilidad de

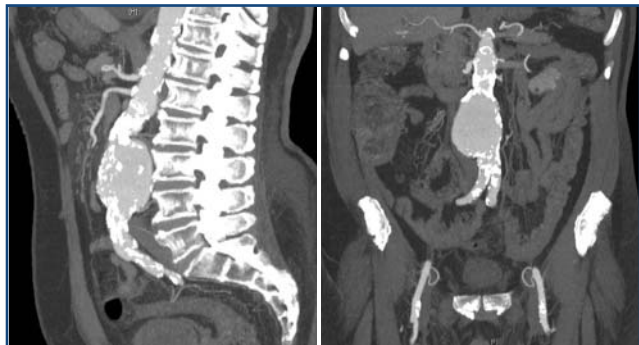95% y especificidad cercana a 100% cuando se realiza con un adecuado control de calidad. Puede delimitar sus dimensiones así como poner de manifiesto la presencia de trombosis mural que se asocia con un mayor riesgo de embolia periférica.

La tomografía computerizada con contraste (angioTC) es la prueba de imagen de elección para valorar la localización y el tamaño de los AAA. Permite reconstrucciones multiplanares y es imprescindible en la evaluación previa a cirugía o endoprótesis aórtica (*figuras 4a y 4b*).

La resonancia magnética (angioRM) está indicada en pacientes con insuficiencia renal y alergia a contrastes yodados.

En 2005, la US Preventive Service Task Force publicó una guía clínica acerca del cribado del AAA. En ella recomendaba la realización de exploración ecográfica por ultrasonografía a hombres de 65 a 75 años que hubieran fumado o fumasen, dado que el diagnóstico y reparación quirúrgica de los AAA de 5,5 cm o mayores se asociaba con una reducción estimada de la mortalidad de 43% en este grupo de población. Un nuevo metaanálisis realizado en 2008 obtuvo resultados similares.

Varios estudios han demostrado que la tasa de incidencia de un AAA en un periodo de 10 años es de 0-4% y ninguno de los AAA incidentes superaba los 4 cm de diámetro. Sobre la base de estos resultados, se puede concluir que una exploración ecográfica negativa prácticamente excluye el riesgo de una futura rotura o muerte por un AAA. En hombres con AAA de tamaño intermedio (4-5,4 cm), la vigilancia ecográfica periódica ofrece un beneficio sobre la mortalidad comparable al de la cirugía electiva, con la ventaja de realizar menos intervenciones. En cuanto a los aneurismas pequeños (3-3,9 cm) parece existir acuerdo entre los expertos para recomendar el seguimiento ecográfico. No obstante, aún existen grandes discrepancias respecto a la periodicidad de las revisiones. La mayoría de los estudios consideran que a partir de 5-5,5 cm de diámetro el paciente se debe derivar al cirujano vascular para valorar su posible intervención quirúrgica.



Figuras 4a y 4b. Reconstrucciones sagital y coronal de AAA en TC multidetector

No existen datos constatados para hacer extensiva esta recomendación de cribado ecográfico a la población no fumadora y no se aconseja en mujeres por el bajo número de muertes relacionadas con esta patología. Existen autores que recomiendan realizar el cribado a mujeres siempre y cuando presenten factores de riesgo como fumar, enfermedades vasculares periféricas o antecedentes familiares de AAA.

El tratamiento tradicional se basa en la reparación quirúrgica abierta del AAA y colocación de un injerto, cuyas indicaciones son:

- Pacientes con síntomas, incluso leves.
- Pacientes asintomáticos con:
 - Diámetro aórtico máximo de 55 mm.
 - Aneurismas de 5 cm en pacientes con disección crónica y/o síndrome de Marfan.
 - Crecimiento rápido del diámetro máximo de al menos 0,5 cm/año.

Este procedimiento presenta una elevada morbilidad y alrededor de un tercio de los pacientes intervenidos presentan complicaciones como infarto de miocardio, insuficiencia respiratoria, fracaso renal, colitis isquémica, isquemia espinal e infecciones del injerto protésico. La mortalidad es de 4-5% en procedimientos programados y superior a 50% en casos de rotura con cirugía urgente.

Actualmente se está utilizando como alternativa la reparación endovascular del AAA, que se asocia con una menor morbilidad y mortalidad a corto plazo (1,5%) comparada con la cirugía abierta. La eficacia

a largo plazo para reducir el riesgo de rotura o mortalidad asociada con el AAA se desconoce. Las prótesis actuales tienen una malla autoexpandible de nitinol o acero recubierta de tejido (dacrón/politetrafluoroetileno expandido o PTFE), visible en la radiografía simple (figura 5).

Existe una alta tasa de fallo del procedimiento a medio plazo, en torno a 10% anual, por torsión, migración, fallo de fijación proximal o distal y endofugas. Las complicaciones a largo plazo incluyen la necesidad de reparación quirúrgica posterior (2%) y rotura de aneurisma (1%) con los dispositivos de primera generación. No se dispone todavía de datos de complicaciones a largo plazo con los de nueva generación.

En conclusión, los datos disponibles sobre eficacia y efectividad del cribado de AAA son amplios y su realización produce una reducción significativa de la proporción de roturas y de la mortalidad específica

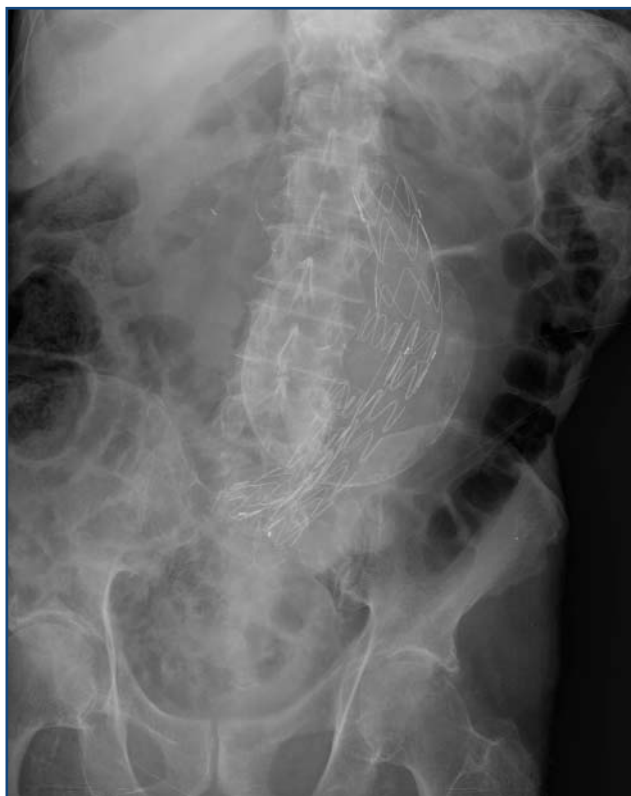

Figura 5. AAA calcificado tratado con endoprótesis

por esta patología. La patogénesis de la formación de los AAA es compleja y multifactorial y se necesitan más estudios para aclarar la historia natural de su formación y expansión. Asimismo se requiere investigar aspectos como la ausencia de una fuerte asociación entre el AAA y la enfermedad aterosclerótica, la prevalencia e historia natural de este trastorno en las mujeres, la eficacia del cribado y tratamiento en hombres de otras razas distintas a la blanca, la eficacia y periodicidad de la vigilancia de AAA pequeños (3-4 cm) y la eficacia a largo plazo de las técnicas de reparación endovascular frente a la cirugía abierta, especialmente para los AAA menores de 4 cm.

BIBLIOGRAFÍA

1. Dzau VJ, Creager MA. Enfermedades de la aorta (Capítulo 231). En: Harrison. Principios de Medicina Interna. 16ª Edición. Madrid: Interamericana McGraw-Hill 2006;1638-40.
2. Arroyo-Bielsa A, Volo G, Rodríguez-Montalbán A, Rodríguez-González C, Sainz-González F, Rodríguez de la Calle J, et al. Aneurismas inflamatorios de aorta abdominal: revisión de 30 casos. *Angiología* 1995; 47:75-82.
3. Pearce WH. Abdominal aortic aneurysm. Department of Surgery, Northwestern University School of Medicine Chicago Illinois. Dec 15, 2008. <http://emedicine.medscape.com/article/463354>.
4. Screening for abdominal aortic aneurysm: Recommendation Statement U.S. Preventive Services Task Force. *Ann Intern Med* 2005; 142:198-202.
5. Maceira-Rozas MC, Atienza-Merino G. Cribado de aneurisma de aorta abdominal en población de riesgo: revisión sistemática. *Angiología* 2008;60: 165-76.
6. Nistal Herrera JF. Aneurismas de la aorta toracoabdominal: guías de indicación quirúrgica y manejo intra y postoperatorio. *Cir Cardiovasc* 2007;14: 345-52.
7. Josa García-Tornel M. Tratamiento endoluminal de la aorta. Implicaciones de la enfermedad de la aorta torácica. *Cir Cardiovasc* 2007;14: 379-88.