Quiste hepático gigante como causa de epigastralgia

Pablos Herrero E

Centro de Atención Primaria Sant Oleguer. Sabadell (Barcelona)

El quiste hepático simple es una lesión congénita que afecta a 2-7% de la población. La mayoría de los quistes hepáticos simples no produce síntomas y son diagnosticados de manera casual. El tamaño del quiste hepático puede variar desde unos milímetros hasta lesiones gigantes. Cuando es grande (tamaño superior a 4 cm) puede dar síntomas inespecíficos, como dolor abdominal, saciedad precoz o náuseas. Con menos frecuencia el quiste gigante puede complicarse con una hemorragia, torsión, infección o ruptura. La evaluación de estos síntomas se ha de hacer con cuidado, ya que estas molestias pueden ser ocasionadas por muchas otras causas.

CASO CLÍNICO

Mujer de 60 años, con antecedente de síndrome vertiginoso y poliartrosis. Inicia de manera brusca clínica de dispepsia y cambio de ritmo deposicional con episodios de suboclusión intestinal asociados a dolor en epigastrio e hipocondrio derecho.

La exploración física es normal. Analítica con hemograma y función hepato-renal dentro de la normalidad. Se decide solicitar colonoscopia y TAC abdominal. En la colonoscopia se detecta una sigmoiditis. TAC abdominal: quistes hepáticos simples de 10 y 4 cm en lóbulo hepático izquierdo *(figura 1)*. Después de una primera punción aspiración con alcoholización del quiste, la paciente presentó una rápida recidiva *(figura 2)*, motivo por el cual precisó nueva aspiración del quiste junto a la alcoholización del mismo en 2 ocasiones. Se produjo mejoría sintomática y en la actualidad está pendiente de la evolución clínica. La citología y el cultivo del líquido aspirado han sido negativos.

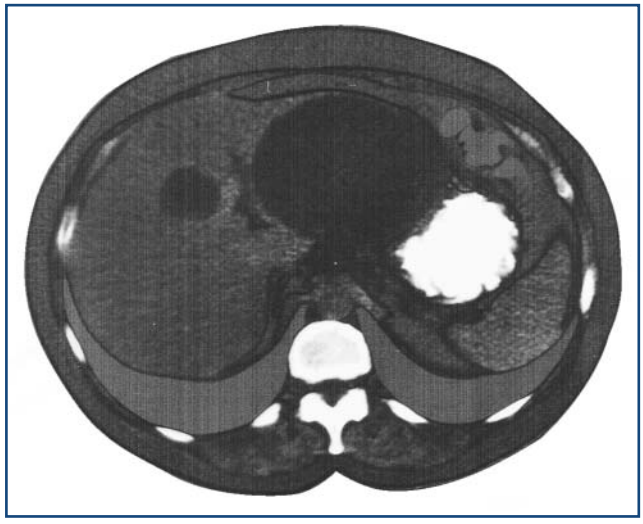

Figura 1

Figura 2

COMENTARIO

Los quistes simples son más prevalentes en mujeres: la relación mujer/hombre es aproximadamente

CASO CLÍNICO

de 1,5:1. La mayoría son asintomáticos (9:1) y no requieren tratamiento. Cuando su tamaño es superior a 4 cm habitualmente se recomiendan controles ecográficos; si no aumenta de tamaño en 2 años no es necesario más seguimiento.

En la ecografía el quiste hepático simple aparece como una lesión anecoica, sin septos, con paredes finas y con refuerzo acústico posterior. Los quistes grandes y sintomáticos son más frecuentes en mujeres mayores de 50 años. Es necesario realizar el diagnóstico diferencial de quiste simple con absceso, quiste hidatídico, enfermedad poliquística, cistoadenoma, cistoadenocarcinoma y metástasis.

Si el quiste es grande y sintomático, el tratamiento de elección es la cirugía; otra opción es la aspiración y escleroterapia con alcohol y/o tetraciclinas.

BIBLIOGRAFÍA

1. Díaz Gil JA, Durán Gómez CM. Drenaje de quiste hepático no parasitario mediante cirugía laparoscópica. Reporte de un caso. Asociación Mexicana Cirugía Endoscópica. [en línea] 2004;5(1).
2. Zozaya JM, Rodríguez C, Aznárez R. Quistes hepáticos no parasitarios. En: Berenguer M, Bruguera M, García M, Rodrigo L (Eds). Tratamiento de las enfermedades hepáticas y biliares. Elba 2001; 333-41.
3. Rev Esp Enferm Dig (Madrid) 2004;96:331-43.
4. Benhamou JP, Menu Y. Enfermedades quísticas no parasitarias del hígado y del árbol biliar. En: Rodes, Benhamou, Bircher (Eds). Tratado de Hepatología Clínica. 2ª ed. Masson 2001;911-3.