Med Gen Fam. 2018; 7(5): 221-224

SEMG Sociedad Española de Médicos Generales y de Familia

medicina general y de familia
edición digital

www.mgyf.org

Clínica cotidiana

Cervicobraquialgia y ptosis palpebral como manifestación de tumor pulmonar

José Manuel Sáez Pérez

Centro de Salud Malvarrosa. Valencia.

INFORMACIÓN DEL ARTÍCULO

Historia del artículo:
Recibido el 14 de septiembre de 2018
Aceptado el 30 de septiembre de 2018
On-line el 29 de enero de 2019

Palabras clave:
Cervicobraquialgia
Pancoast
Síndrome de Horner
Ptosis palpebral

R E S U M E N

El síndrome de Pancoast se caracteriza por la existencia de un tumor en el vértice pulmonar con extensión local hacia el plexo braquial inferior, la cadena simpática cervical inferior, los primeros cuerpos vertebrales y las costillas. Semiológicamente cursa con dolor cervical y en el hombro y la espalda, y síndrome del plexo braquial caracterizado por dolor, debilidad y atrofia de distribución cubital en el miembro superior. Todo ello está relacionado con su fisiopatología compresivo-infiltrativa, capaz de afectar a muchas estructuras, como en el síndrome de Horner debido a la afectación del simpático cervical: miosis, enoftalmos, ptosis palpebral y anhidrosis facial.

Son factores de mal pronóstico la diseminación a la base del cuello y la pared torácica, la infiltración de ganglios mediastínicos, la resección incompleta del tumor y la aparición del síndrome de Horner.

La supervivencia media es de 7-31 meses, a los 5 años de 20-35 %. Las metástasis más frecuentes son las cerebrales seguidas de las pulmonares, óseas, hepáticas y suprarrenales.

Entre los medios diagnósticos utilizados se encuentran la TAC de alta resolución, la RNM y la tomografía por emisión de positrones. De todos ellos la mejor es la punción transtorácica por su localización periférica.

La mejor opción terapéutica es la quimiorradioterapia neoadyuvante seguida de cirugía en los casos resecables.

© 2018 Sociedad Española de Médicos Generales y de Familia.
Publicado por Ergon Creación, S.A.

Cervicobrachialgia and eyelid ptosis as manifestation of lung tumor

Keywords
Cervicobrachialgia
Pancoast
Horner's syndrome
Palpebral ptosis

A B S T R A C T

The Pancoast syndrome is characterized by the existence of a tumor of the pulmonary vertex with local extension to the lower brachial plexus, lower cervical sympathetic chain, first vertebral bodies and ribs. Semiologically it presents with cervical pain and in the shoulder, the back, brachial plexus syndrome characterized by pain, weakness and atrophy of ulnar distribution in the upper limb. All this related to its compressive-infiltrative pathophysiology, capable of affecting many structures, as in Horner syndrome due to the

Correo electrónico: navidadespiritu@hotmail.com
http://dx.doi.org/10.24038/mgyf.2018.?062
2254-5506 / © 2018 Sociedad Española de Médicos Generales y de Familia

affectation of the cervical sympathetic that occurs with miosis, enophthalmos, palpebral ptosis and facial anhidrosis. Prognostic factors are spread to the base of the neck and chest wall, infiltration of mediastinal lymph nodes, incomplete resection of the tumor and the onset of Horner's syndrome.

The average survival is 7-31 months, at 5 years 20-35%.

The most frequent site of metastases are the brain and are followed by lung, bone, liver and suprarenal. Among the diagnostic means used, are the TACAR, RNM and PET. Of all of them, the best diagnostic technique is transthoracic puncture for its peripheral location.

The best therapeutic option is neoadjuvant chemoradiotherapy followed by surgery in resectable cases.

© 2018 Sociedad Española de Médicos Generales y de Familia.
Published by Ergon Creación, S.A

Varón de 64 años de edad, con antecedentes de enfermedad pulmonar obstructiva crónica tipo enfisema, fumador de 1 paquete/día, diagnosticado de dislipemia mixta e hipertensión arterial, en tratamiento con doble broncodilatación (tiotropio y olodaterol), pravastatina (40 mg), fenofibrato (160 mg) y valsartán (160 mg) respectivamente. Fue intervenido de síndrome del túnel carpiano en la mano derecha y del manguito de rotadores izquierdo a través de artroscopia. Es alérgico a sulfamidas y amorolfina.

Acude a consulta por presentar cervicobraquialgia derecha de 15 días de evolución. En la última semana se ha agudizado con parestesias en el brazo y la mano derechos, acompañadas de mala visión por ptosis palpebral derecha (Fig. 1) y disfagia con tos seca.

Durante la exploración el dolor es mecánico y referido a la espalda, el hombro y las costillas homolaterales derechas; también hay dolor en la cara cubital del antebrazo, junto con la caída del párpado superior derecho, miosis, enoftalmos y disminución de la sudoración en la hemicara homolateral. La auscultación cardiopulmonar revela tonos arrítmicos (algún latido extrasitólico) a 84 lpm, sin soplos, ni roces; hipoventilación en el vértice superior derecho con crepitantes en el tercio medio hemitórax derecho. La presión arterial es 148/88 mmHg con saturación de oxígeno de 95 %.

La analítica demuestra como únicos datos relevantes, una hemoglobina de 10,2 y aumento de la velocidad sedimentación globular (100 mm/h).

En el electrocardiograma de control destacan extrasístoles supraventriculares aislados y datos de hipertrofia ventricular izquierda.

La radiografía de tórax pone de manifiesto un tumor en el vértice pulmonar derecho, de 58 x 54 mm (Fig. 2).

El paciente es remitido a través del circuito rápido de Oncología Neumológica para completar el estudio.

Tras las pruebas complementarias (TAC de alta resolución, RNM, tomografía por emisión de positrones –PET– y punción transtorácica) se llega al diagnóstico anatomopatológico de carcinoma espinocelular moderadamente diferenciado.

Es tratado por el Servicio de Oncología Médica y el de Medicina Nuclear con varias líneas de quimioterapia y de radioterapia: protocolo de *South Western Oncology Group*, con 2 ciclos de etopósido-cisplastino y radioterapia concomitante (60 Gy).

Figura 1 – Triada de Horner (compresión del simpático cervical): miosis, ptosis palpebral, anhidrosis.

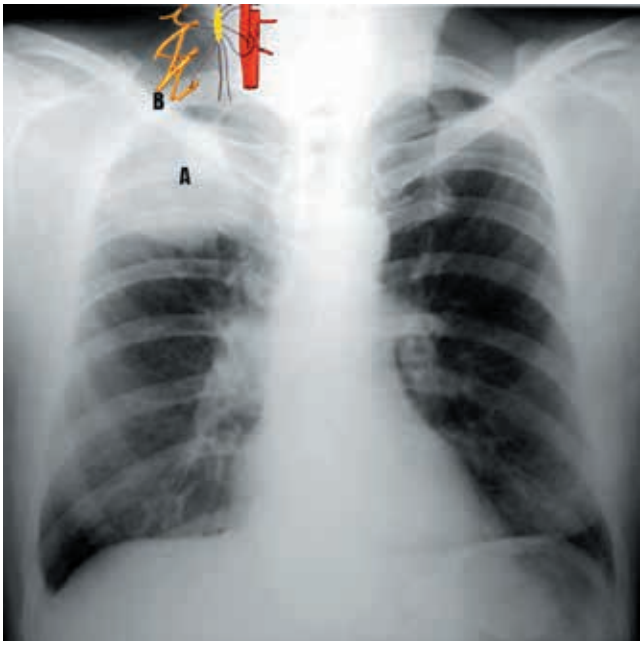

Figura 2 – Radiografía de tórax póstero-anterior: tumoración en el vértice superior derecho (A) que comprime el simpático cervical (B), causante de la triada de Horner.

A los 2 meses se reseca el tumor y se completa el tratamiento con tres ciclos de quimioterapia postoperatoria.

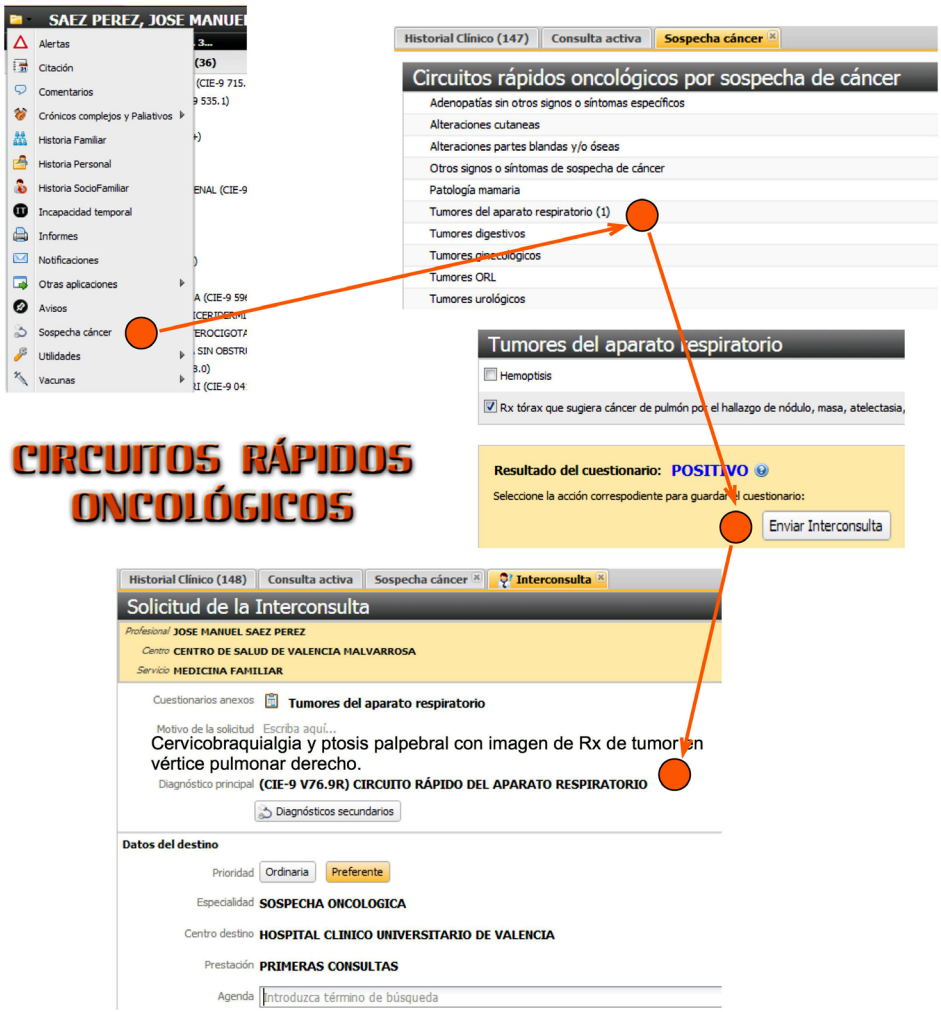

Figura 3 – Algoritmo del Circuito Oncológico Rápido. Modificado de Abucasis 2018 (Consellería de Sanidad. Valencia).

Comentario

Siendo justos y agradecidos con la historia y sus personas, hay que recordar que fue en 1924 cuando Henry Pancoast, radiólogo, describió varios casos de tumores que afectaban al vértice torácico y producían un conjunto de síntomas como dolor cervical y del miembro superior junto con osteolisis y afectación simpática[1]. Unos años antes, en concreto en 1869, Johann Friedrich Horner, oftalmólogo, comunicó el caso de un paciente de 40 años con síntomas que constituyen el síndrome que lleva su nombre y que atribuyó a una lesión del nervio simpático cervical[2,3].

El tumor de Pancoast, también conocido como tumor del surco pulmonar superior, es una forma peculiar poco frecuente de presentación topográfica y biológica del cáncer de pulmón, con invasión predominantemente parietal y tardía diseminación regional o a distancia[2]. Sin embargo, este síndrome puede obedecer a otras muchas causas menos frecuentes, como neoplasias torácicas primarias o metastásicas, o diversas causas infecciosas, como la tuberculosis pulmonar, la actinomicosis o el quiste hidatídico, entre otras. Su particular localización en ocasiones retrasa el diagnóstico y dificulta su resección[4].

Su expresión clínica es el síndrome de Pancoast: dolor en el hombro y la espalda, síndrome del plexo braquial (dolor, debilidad y atrofia de distribución cubital en el miembro superior)[5,6], síndrome de Claude-Bernard-Horner (miosis, enoftalmos, ptosis palpebral, anhidrosis[2], algunos de los cuales estaban presentes en nuestro paciente.

En ocasiones se puede presentar como un síndrome de la vena cava superior debido a compresión e invasión del drenaje de la misma. En función de la circulación colateral existente, la velocidad de instauración y la localización de la obstrucción, la clínica será más o menos evidente. Cursa con disnea, edema de la extremidad superior del cuerpo (cara, cuello y miembros superiores), cianosis y aparición de circulación colateral cutánea[5].

Se han dado localizaciones más infrecuentes: un caso publicado de tumor de Pancoast en el lado izquierdo, asociado a un aneurisma de la aorta torácica, fue tratado quirúrgicamente con reparación del aneurisma aórtico, resección en cuña bilobular y resección de la pared torácica para la exéresis del tumor en el vértice pulmonar[7].

La PET es muy útil en la estadificación de las neoplasias de pulmón, sobre todo de los no microcíticos, puesto que permite realizar una mejor valoración de la afectación ganglionar mediastínica y de las metástasis a distancia[8]. A nuestro paciente se le realizó y merced a ello se le diagnosticó una metástasis solitaria cerebral. La punción transtorácica es el mejor método diagnóstico local[9].

El síndrome de Horner, que en muchas ocasiones lo acompaña, puede producirse por el daño de la vía simpática desde el hipotálamo hasta el ojo. En el central es más frecuente la anhidrosis facial con aumento de la temperatura por pérdida del control vasomotor y posterior dilatación. Las formas preganglionar y posganglionar dan el cuadro completo. En las formas congénitas (poco frecuentes) la manifestación más habitual es la heterocromía del iris, que se asocia al cuadro clásico y a la consecuente disminución de la liberación de noradrenalina y al deficiente desarrollo de los melanocitos del iris cuando la lesión es preganglionar[3].

Como pasó a nuestro paciente, es habitual que la afectación del simpático tenga una localización baja (cervical); sin embargo, se han dado casos de formas altas (cerebrales) por diseminación metastásica, lo que ensombrece el pronóstico.

Son factores de mal pronóstico la diseminación a la base del cuello y la pared torácica, la infiltración de ganglios mediastínicos, la resección incompleta del tumor y la aparición del síndrome de Claude-Bernard-Horner.

La supervivencia media es de 7-31 meses, a los 5 años de 20-35 %. Las metástasis más frecuentes son las cerebrales seguidas de las pulmonares, las óseas, las hepáticas y las suprarrenales[8].

La terapia trimodal representa la mejor opción terapéutica actualmente[10]. En el caso presentado la respuesta terapéutica fue total y se logró realizar una resección completa del tumor con márgenes negativos.

En nuestro paciente el diagnóstico inicial pudo ser semiológico, de lo que se deduce la importancia de valorar con prontitud el cortejo que presenta el tumor y no esperar a más pruebas, ya que una simple radiografía de tórax aporta muchos datos. Esto conlleva remitir al paciente por circuito específico a la especialidad de Neumo-Oncología, que se encarga de ampliar el estudio y coordinar el tratamiento, lo que supone evitar esperas innecesarias que retrasan el abordaje del problema (ver Fig. 3). Este medio es francamente eficaz, pues a través de nuestro programa informático *Abucasis* podemos plantear la sospecha de cáncer, pasar a los circuitos rápidos oncológicos y remitir a la consulta específica; así, en menos de una semana el paciente pueda ser visto y poner en marcha todo el proceso diagnóstico-terapéutico.

Conflicto de intereses

Los autores declaran no tener ningún conflicto de intereses.

BIBLIOGRAFÍA

1. Pancoast HK. Importance of careful roentgen-ray investigations of apical chest tumors. JAMA. 1924; 83: 1407-11.
2. Miller R. The Essentials: Walsh & Hoyt's Clinical Neuro Ophthalmology, 5th ed. Philadelphia: Lippincott, Williams & Wilkins; 1999. p. 434-44.
3. Kardon RH, Denison CE, Brown CK, Thompson HS. Critical evaluation of the cocaine test in the diagnosis of Horner's syndrome. Arch Ophtahalmol. 1990; 108: 384-7.
4. Arcasoy SM, Jett JR. Superior pulmonary sulcus tumors and Pancoast's syndrome. New Engl J Med. 2010; 337: 1370-6.
5. Hagan MP, Choi NC, Mathisen DJ. Superior sulcus lung tumors: impact of local control on survival. J Thorac Cardiovasc Surg. 2011; 117: 1086-94.
6. Del Campo Matías F, González Peláez JL, Martín Santos JM. Hombro doloroso y tumor de Pancoast. Medifam. 2012; 11: 70-6.
7. Schmidli J, Carrel T. Cardiac Compression by a Ruptured Aneurysm of the Descending Thoracic Aorta. N Engl J Med. 2013; 348: 1776-9.
8. Dwemena BA, Sonnad SS, Anglobaldo JO, Wahl RL. Metastases from non-small cell lung cáncer: mediastinal staging in the 1990s. Meta-analysis of PET and CT. Radiology. 2014; 213: 530-6.
9. Maxfield RA, Aranda CP. The role of fiberoptic bronchoscopy and transbronchial biopsy in the diagnosis of Pancoast's tumor. N Y State J Med. 2014; 87: 326-9.
10. Gandhi S, Walsh GL, Komaki R, Gokaslan ZL, Nesbitt JC, Putnam JB Jr, et al. A multidisciplinary surgical approach to superior sulcus tumors with vertebral invasion. Ann Thorac Surg. 2012; 68: 1778-84.