



Clínica cotidiana

Artefacto de centelleo en ecografía de litiasis renal

Irene Noguera Martínez, José Antonio San Deogracias León, Héctor Cano López, Francisco López Ortiz, Mariano Robres Oliete

Centro de Salud Reyes Magos. Alcalá de Henares (Madrid).

INFORMACIÓN DEL ARTÍCULO

Historia del artículo:

Recibido el 14 de noviembre de 2018

Aceptado el 9 de junio de 2019

On-line el 1 de octubre de 2019

Palabras clave:

Artefacto de centelleo

Litiasis renal

Ecografía

R E S U M E N

La litiasis renal es frecuente (prevalencia en población general en torno al 10 %). Si el cálculo se coloca en localizaciones estrechas cursa con dolor en el flanco y puede originar obstrucción y complicaciones secundarias. Para estos casos se recomienda actualmente la ecografía como método inicial de cribado; sus características son la hiperecogenicidad y la sombra acústica posterior.

En ocasiones, a pesar de situarse en localizaciones favorables para su exploración, es difícil visualizar con nitidez las características que lo definen. La presencia de artefacto de centelleo con doppler color aumenta la sensibilidad diagnóstica.

La disponibilidad de ecografía en atención primaria, así como el conocimiento de dicha técnica, facilitan su identificación precoz, acelera el proceso diagnóstico y el inicio de la terapia y evita procesos invasivos caros e innecesarios.

© 2019 Sociedad Española de Médicos Generales y de Familia.

Publicado por Ergon Creación, S.A.

Ultrasound twinkling artifact in kidney stone

A B S T R A C T

Renal lithiasis is very common with a prevalence of 10% in the general population. If renal calculus is in narrow areas, the patient could manifest flank pain, obstruction or other complications. In these cases, current guidelines recommend the ultrasound scan as a screening method because of its key features: hyperechogenicity and posterior acoustic shadowing.

Sometimes, even if it is in optimal locations for its examination, is very difficult to see with great clarity the characteristics that define it. The presence of twinkling artefact in color Doppler ultrasound increases the diagnosis sensitivity.

The availability of an ultrasound scan in primary care and the knowledge of its techniques facilitate the early identification of the problem, expedite diagnosis process and treatment initiation, and avoid invasive procedures that are expensive and unnecessary.

© 2019 Sociedad Española de Médicos Generales y de Familia.

Published by Ergon Creación, S.A.

Keywords:

Twinkling artifact

Kidney stone

Ultrasound

Mujer de 53 años de edad, con antecedentes de hipotiroidismo subclínico y asma bronquial. No consume tóxicos y no se le conocen alergias. Sigue tratamiento de forma habitual con salbutamol y levotiroxina.

Consulta por dolor lumbar agudo derecho de intensidad elevada asociado a náuseas.

Durante la exploración física se encuentra afebril, con dolor intenso con la percusión renal derecha; resto de exploración abdominal dentro de la normalidad.

Sedimento de orina sin hallazgos.

Se efectúa exploración ecográfica abdominal con sonda cóncava de 5 MHz. En el riñón derecho se observa una imagen hiperecoica, de 0,91 mm, con dudosa sombra acústica posterior (Fig. 1); el estudio con doppler color demuestra la presencia artefacto de centelleo posterior a la imagen hiperecoica (Fig. 2); no se observa dilatación de las vías excretoras y la vejiga no presenta alteraciones.

Con estos datos se efectúa el diagnóstico de litiasis renal derecha.

Se pauta de analgesia y exploración ecográfica de control en los días siguientes.

Comentario

Los cálculos renales son frecuentes (prevalencia en torno al 10 % en la población general). El desarrollo de litiasis aumenta con la edad y afecta más frecuentemente a varones.

Son múltiples las causas predisponentes: deshidratación, estasis urinaria, hiperuricemia, hiperparatiroidismo e hipercalcemia. No se ha encontrado, sin embargo, causa evidente en la mayoría de los pacientes.

Si los cálculos migran a localizaciones estrechas suelen producir dolor lateral.

Existe una sensibilidad muy variable para la detección de la litiasis renal mediante ecografía: 12-96 %. Esto es debido a varias razones: la localización renal o ureteral, su composición

y el tamaño. La sensibilidad aumenta cuando son mayores de 5 mm hasta un 100 %.

Dados los riesgos secundarios a la radiación de otras técnicas de imagen y el alto valor predictivo negativo de la ecografía en pacientes con clínica de dolor en el flanco, actualmente algunos autores la recomiendan como prueba inicial de cribado.

La técnica y experiencia del médico explorador tienen un claro impacto en la visualización del cálculo. Genera imágenes ecográficas hiperecoicas y presencia de sombra acústica posterior. En la nitidez de la visualización influyen tanto el tamaño del cálculo como el tipo de transductor empleado. Incluso en localizaciones favorables, puede ser complicado evidenciar su presencia, pues múltiples patologías pueden simular un cálculo renal (gas intrarrenal o calcificaciones de la arteria renal, entre otras).

Se ha descrito que un 83 % de los cálculos renales presentan artefacto de centelleo con el doppler color: rápida alternancia de color inmediatamente detrás de un objeto ecogénico estacionario, que da un falsa apariencia de movimiento. Esto es de una gran utilidad, pues aumenta la sensibilidad diagnóstica.

Conflicto de intereses

Los autores declaran no tener ningún conflicto de intereses.

BIBLIOGRAFÍA

1. Dillman JR, Kappil M, Weadock WJ, Rubin JM, Platt JF, DiPietro MA, et al. Sonographic twinkling artifact for renal calculus detection: correlation with CT. *Radiology*. 2011; 259: 911-6.
2. Simon JC, Sapozhnikov OA, Kreider W, Breshock M, Williams JC, Bailey MR. The role of trapped bubbles in kidney stone detection with the color doppler ultrasound twinkling artifact. *Phys Med Biol*. 2018; 63: 025011.

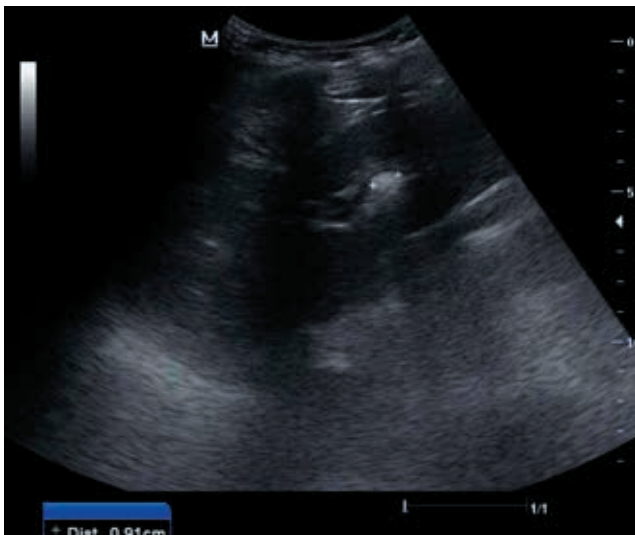

Figura 1

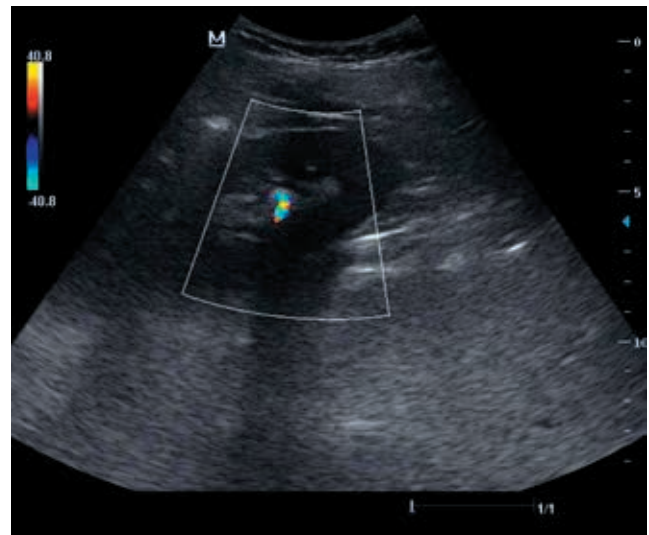


Figura 2