Med Gen Fam. 2024; 13(3): 138-140

medicina general y de familia
edición digital
www.mgyf.org

Clínica cotidiana

# Masa cervical: ¿qué puede ser?

*Cristina Angulo García*[a,*], *Ana Llinares Burguet*[b]

[a]*Centro de Salud Orcasitas. Madrid.* [b]*Centro de Salud de Banyeres de Mariola (Alicante).*

INFORMACIÓN DEL ARTÍCULO

*Historia del artículo:*
Recibido el 14 de diciembre de 2022
Aceptado el 24 de junio de 2024
*On-line* el 10 de julio de 2024

*Palabras clave:*
Cáncer papilar tiroideo
Neoplasias de la tiroides
Nódulo tiroideo

R E S U M E N

Se trata de una mujer de 78 años de edad, que acude a la consulta por odinofagia de una semana de evolución. Se pauta antibioterapia, pero no hay mejoría.

Posteriormente aparece una masa cervical anterior izquierda, dolorosa y caliente, acompañada de disfonía y de sensación distérmica.

Durante la exploración física se observa aumento del volumen cervical en las regiones anterior y lateral izquierda. La masa es de consistencia pétrea, adherida a planos profundos, con aumento de temperatura, dolorosa a la palpación, que parece depender de la glándula tiroides.

© 2024 Sociedad Española de Médicos Generales y de Familia.
Publicado por Ergon Creación, S.A.

## Cervical mass: what can it be?

*Keywords:*
Papillary thyroid cancer
Thyroid neoplasms
Thyroid nodule

A B S T R A C T

It describes the clinical case of a 78-year-old woman who presents with clinic for odynophagia of one week's evolution, so empirical antibiotic therapy is started without improvement.

She subsequently associates a left anterior cervical lump, painful and hot, dysphonia and a dysthermic sensation.

In the physical exam, she presents an increase in cervical volume in anterior and left lateral region, of a stony consistency, adhered to deep planes, with increased temperature, painful on palpation, which impresses dependence on the thyroid gland.

© 2024 Sociedad Española de Médicos Generales y de Familia.
Published by Ergon Creación, S.A.

* *Autor para correspondencia.*
Correo electrónico: cris19angar@hotmail.com (C.Angulo García).
http://dx.doi.org/10.24038/mgyf.2024.034
2254-5506 / © 2024 Sociedad Española de Médicos Generales y de Familia

Mujer de 78 años de edad, con antecedentes de hipertensión arterial, diabetes mellitus tipo 2, asma persistente moderada, bocio multinodular y síndrome depresivo. Consulta a su médico de atención primaria por odinofagia de una semana de evolución, que no mejora a pesar de un ciclo de antibioterapia empírica con amoxicilina-ácido clavulánico.

En los últimos dos días se acompaña de una masa cervical anterior izquierda, dolorosa y caliente, junto con disfonía, malestar general y sensación distérmica. No tiene fiebre termometrada, sudoración nocturna ni disnea. No hay otra clínica.

Durante la exploración se observa auscultación cardiopulmonar y exploración bucofaríngea anterior anodinas. El cuello está aumentado de volumen en las regiones anterior y lateral izquierdas; la masa mide 4 x 2 cm, es de consistencia pétrea, adherida a planos profundos, con aumento de temperatura, eritematosa y dolorosa con la palpación, sin fluctuación ni puntos de fistulización, y parece depender de la glándula tiroides. En el resto de la exploración física no hay alteraciones.

Se remite a la paciente al Servicio de Urgencias del hospital, donde se realiza analítica sanguínea. En ella se observa elevación de reactantes de fase aguda, con proteína C reactiva de 5,18 mg/dl, sin leucocitosis (10 x 1.000/µl); perfil tiroideo y procalcitonina en rango de normalidad.

Se realiza una radiografía torácica, que muestra cierto aumento de partes blandas en la zona cervical lateral izquierda, sin afectación del parénquima pulmonar. Se descarta así un embolismo séptico pulmonar, sospechoso de síndrome de Lemierre.

Se solicita TAC de la región cervical (figura 1). En ella se observa un nódulo de 30 x 29 x 28 mm en el lóbulo tiroideo izquierdo (LTI), con bordes desdibujados e importante efecto de masa sobre las estructuras adyacentes; hay desplazamiento de la vía aérea sin colapsarla, y afectación del músculo esternocleidomastoideo izquierdo. El conjunto parece corresponder a una complicación del nódulo del LTI.

A la vista de dichos hallazgos se decide el ingreso en el hospital a cargo de Otorrinolaringología para completar el estudio. Se mantiene la analgesia y la antibioterapia y se inicia corticoterapia.

Se realiza punción-aspiración con aguja fina (PAAF) bajo control ecográfico. El estudio citopatológico determina que los hallazgos son congruentes con carcinoma papilar de tiroides (categoría VI de Bethesda).

Tras los resultados de la anatomía patológica, se realiza tiroidectomía total. Finalmente se diagnostica como carcinoma papilar de tiroides, de 4,3 cm, variante clásica de predominio folicular, con degeneración quística, que alcanza el borde quirúrgico posterior y sin invasión linfovascular ni perineural en el LTI. Se clasifica como estadio T3aN0Mx.

Tras la intervención quirúrgica, la paciente evoluciona favorablemente. Se mantiene seguimiento con los Servicios de Otorrinolaringología y Endocrinología.

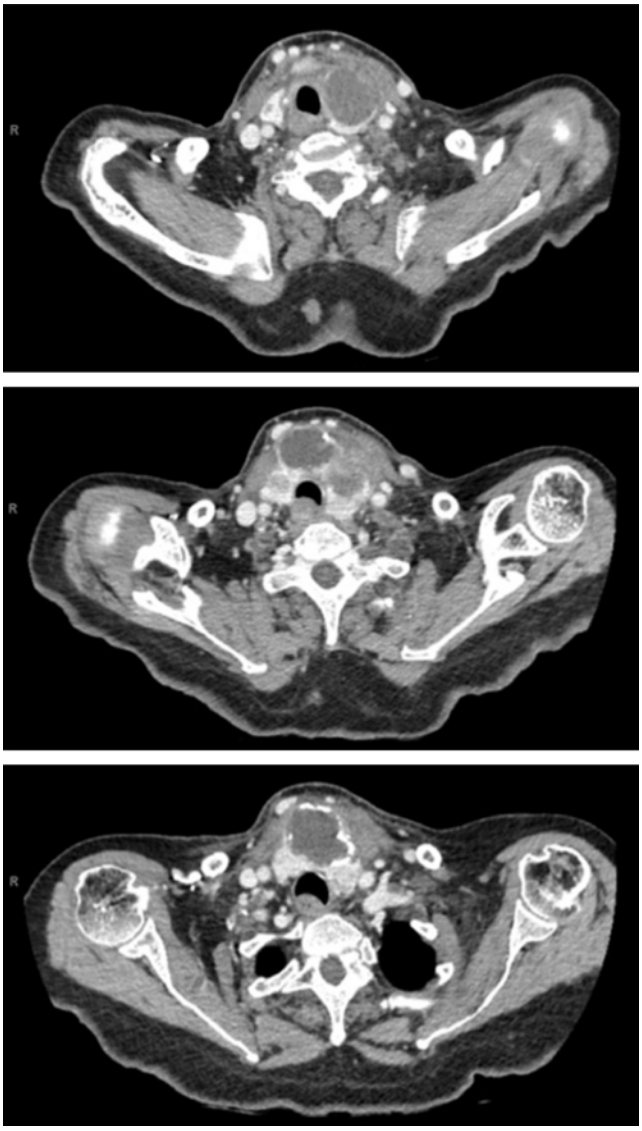

**Figura 1 – TAC cervical.**

## Comentario

El diagnóstico diferencial de una masa cervical en un paciente adulto debe considerar tres posibilidades: patología congénita, inflamatoria o neoplásica.

Se deberá distinguir si se trata de una adenopatía o de una tumoración dependiente de los tejidos blandos del cuello. Si es una adenopatía, habrá que diferenciar si es maligna o benigna.

La entidad más frecuente son las adenopatías[1]. La localización orienta el diagnóstico diferencial, tal como se indica en la tabla 1.

Las masas de origen congénito son más frecuentes en los niños, pero pueden aparecer a cualquier edad si se infectan o complican: quiste del conducto tirogloso (el más frecuente), quistes branquiales, linfangiomas, laringocele, mucocele (ránula), quistes dermoides, quistes sebáceos.

Las masas de origen inflamatorio son, en general, linfadenopatías reactivas a una infección o a un proceso inflamatorio no infeccioso. Aparecen ganglios aumentados de tamaño, calientes, elásticos, móviles, bien delimitados y dolorosos a la palpación. Son secundarios a:

- Infección vírica, generalmente de la nasofaringe. Suelen afectarse varios territorios ganglionares de forma bilateral. La infección por virus de Epstein-Barr normalmente tarda

**Tabla 1 – Diagnóstico diferencial de las masas cervicales atendiendo a su localización.**

| Localización | Orientación diagnóstica |
|---|---|
| **Línea media** | Quiste tirogloso |
| | Quiste dermoide |
| | Laringocele externo |
| | Adenitis infecciosa |
| | Adenitis granulomatosa |
| | Neoplasia de tiroides |
| **Región laterocervical** | Quiste congénito del segundo arco branquial |
| | Aneurisma carotídeo |
| | Tumor parafaríngeo |
| | Tumor del polo inferior de la parótida |
| | Tumor nervioso |
| | Tumor tiroideo |
| **Región submandibular** | Submaxilitis |
| | Adenitis infecciosa |
| | Adenitis granulomatosa |
| | Paraganglioma |
| | Tumor de la glándula submaxilar |
| | Metástasis de la cavidad oral y dermatológica facial |
| **Región subdigástrica** | Bulbo carotídeo ateromatoso |
| | Asta del hueso hioides |
| | Apófisis transversa del atlas |
| **Región supraclavicular** | Neurinoma del plexo braquial |
| **Cualquier localización** | Quiste epidérmico |
| | Quiste sebáceo |
| | Lipoma |
| | Linfoma |

*Elaboración propia a partir de las referencias bibliográficas[2,4].*

unas seis semanas en resolverse, mientras que otras se resuelven al cabo de dos semanas.

- Infección bacteriana: suele afectarse un solo ganglio en el territorio de drenaje de la infección; si esta se extiende más allá del ganglio, se trata de un adenoflemón, en que la tumefacción está mal delimitada y existe sintomatología sistémica intensa; los implicados suelen ser estafilococo aureus por infección cutánea, estreptococo beta-hemolítico por infección amigdalar, o anaerobios, secundariamente a una infección dentaria.
- Parasitosis como la toxoplasmosis.

Las masas cervicales de origen neoplásico son duras, mal delimitadas e indoloras. Suelen ser lesiones metastásicas de un carcinoma escamoso del tracto aerodigestivo superior (sobre todo en varones adultos fumadores y bebedores) o, incluso, de un cáncer de piel[2]. Las masas localizadas en el triángulo posterior están relacionadas con carcinomas del área nasofaríngea; los ganglios supraclaviculares con tumores traqueobronquiales, de esófago distal o de estómago[1,2].

Los tumores tiroideos primarios suelen ser benignos y quísticos. No obstante, hay que tener en cuenta también la malignidad (la probabilidad de que un nódulo tiroideo estudiado sea maligno es de un 5 %[3]), sobre todo en caso de síntomas como la disfonía, o una radiación previa en la zona.

Otros trastornos neoplásicos que se presentan como masas cervicales son las hemopatías malignas, paragangliomas y lipomas.

Si la sospecha diagnóstica es de benignidad, instauraremos tratamiento antibiótico o antiinflamatorio. Si tras 48 horas la respuesta es escasa o persiste la fiebre, se debe pensar en drenaje quirúrgico. Si tras dos semanas no se produce la resolución del cuadro, habrá que sospechar malignidad[4].

La prueba con mayor rentabilidad diagnóstica en estos casos es la obtención de una muestra para estudio citológico mediante PAAF del nódulo.

Si la sospecha es de etiología congénita confirmaremos el diagnóstico con una prueba de imagen y se procederá a hacer el tratamiento adecuado que será, habitualmente, el quirúrgico.

## Conflicto de intereses

Los autores declaran no tener ningún conflicto de intereses.

## BIBLIOGRAFÍA


1. Emerick K. Differential diagnosis of a neck mass [Internet]. Deschler DG, ed. UpToDate. 2021 [consultado el 5 de diciembre de 2022]. Disponible en: https://www.uptodate.com/contents/differential-diagnosis-of-a-neck-mass#!
2. Maltrana García JA, El Uali Abeida M, Miguel García F. Estrategia para el diagnóstico de las masas cervicofaciales. Metástasis de origen desconocido. En: Libro virtual de formación en ORL. Sociedad Española de Otorrinolaringología y Cirugía de Cabeza y Cuello [en línea] [consultado el 5 de diciembre de 2022]. Disponible en: https://seorl.net/PDF/cabeza%20cuello%20y%20plastica/123%20-%20ESTRATEGIA%20PARA%20EL%20DIAGN%C3%93STICO%20DE%20LAS%20MASAS%20CERVICOFACIALES.%20MET%C3%81STASIS%20DE%20ORIGEN%20DESCONOCIDO.pdf
3. Pinés Corrales P, Ríos Blanco J, Alpañés Buesa M. Manual CTO de Medicina y Cirugía. 12ª ed. Madrid: CTO; 2021.
4. López-Cedrún Cembranos JL, Patiño Seijas B, González Mourelle A, Rubin Roger G. Manejo de las masas cervicales. Elsevier. Fisterra; 2017 [consultado el 5 de diciembre de 2022]. Disponible en: https://www.fisterra.com/guias-clinicas/manejo-masas-cervicales/