



Clínica cotidiana

Evaluación diagnóstica ante una clínica escrotal de inicio brusco

Nubia Maritza Gutiérrez Tello^{a,*}, Aleja Cuevas Arthur^b, Susana Villar Antón^c,
Tejashree Diego Nieto^d, Rebeca Hernández Román^e, Cristina Fanarraga Vergel^e

^aCentro de Salud Huerta del Rey, Valladolid. ^bCentro de Salud Parque Alameda-Covaresa, Valladolid. ^cCentro de Salud Parquesol, Valladolid.
^dCentro de Salud Tordesillas, Valladolid. ^eCentro de Salud Plaza del Ejército, Valladolid.

INFORMACIÓN DEL ARTÍCULO

Historia del artículo:

Recibido el 31 de diciembre de 2025

Aceptado el 26 de enero de 2026

On-line el 19 de mayo de 2026

Palabras clave:

Epididimitis
Funiculitis
Dolor testicular
Urgencias

Keywords:

Epididymitis
Funiculitis
Testicular pain
Emergency

R E S U M E N

El dolor testicular agudo es una urgencia urológica que requiere una evaluación rápida para descartar causas graves como la torsión testicular. La epididimitis es una entidad común, pero su diagnóstico debe establecerse tras una adecuada exploración clínica y pruebas complementarias.

© 2026 Sociedad Española de Médicos Generales y de Familia.
Publicado por E-Medfarma 2020, S.L.

Diagnostic evaluation at a scrotal clinic with sudden onset

A B S T R A C T

Acute testicular pain is a urological emergency that requires rapid evaluation to rule out serious causes such as testicular torsion. Epididymitis is a common condition, but its diagnosis should be established after a proper clinical examination and complementary tests.

© 2026 Sociedad Española de Médicos Generales y de Familia.
Published by E-Medfarma 2020, S.L.

* Autor para correspondencia.

Correo electrónico: mgtello6@gmail.com (N.M. Gutiérrez Tello).

<http://dx.doi.org/10.24038/mgyf.2026.S1.111>

2254-5506 / © 2026 Sociedad Española de Médicos Generales y de Familia

Descripción del caso clínico

Varón de 27 años, sin antecedentes médicos de interés, acude a Urgencias por fiebre, malestar general y edema testicular derecho de 48 horas de evolución. Refiere leve disuria intermitente, sin antecedentes de traumatismo. No relaciones sexuales de riesgo.

Exploración física: testículo derecho aumentado de tamaño, eritematoso y doloroso, con epidídimo engrosado y cordón espermático sensible. Reflejo cremastérico presente. No signos de torsión testicular.

Se realiza ecografía testicular, confirmándose el diagnóstico de epididimitis y funiculitis sin afectación testicular parenquimatosa (figura 1).

Se pauta tratamiento antibiótico con vigilancia domiciliaria.

Comentario

Siempre hay que considerar factores de riesgo (infecciones previas, actividad sexual y enfermedades urológicas). Es importante, desde nuestra posición, educar al paciente sobre medidas preventivas, higiene y signos de alarma para una consulta temprana, así como llevar a cabo un diagnóstico diferencial que incluya condiciones como²:

- Torsión testicular (descartada en todos los casos mediante ecografía *doppler* si se tienen dudas diagnósticas).
- Orquitis viral (más frecuente en adolescentes, suele ser bilateral y asociada a infecciones virales previas)
- Hernia inguinal incarcerada (asociado a masa inguinal no reductible)

- Absceso testicular o escrotal (dolor intenso y fluctuación a la palpación)
- Tumor testicular (indoloro en la mayoría de los casos).

Es fundamental el uso de la ecografía *doppler* si hay dudas diagnósticas. Además, se deben realizar pruebas complementarias como análisis de orina, urocultivo, PCR para detectar infecciones de transmisión sexual (ETS), hemograma y PCR.

El tratamiento antibiótico se decidirá según la edad y el contexto clínico: se optará por ceftriaxona IM junto con doxiciclina oral para jóvenes menores de 35 años, si se sospecha una ETS, o levofloxacino oral para pacientes mayores de 35 años sin riesgo de ETS. En caso de no evolución favorable, abscesos o mala respuesta al tratamiento, se debe derivar al paciente a Urología. Los criterios de ingreso hospitalario incluyen fiebre persistente, signos sépticos o sospecha de absceso testicular¹.

Conflicto de intereses

Los autores declaran no tener ningún conflicto de intereses.

BIBLIOGRAFÍA

1. European Association of Urology (EAU) Guidelines on Urological Infections. 2023.
2. UpToDate. Acute scrotal pain in adults: evaluation and management of major causes [Internet]. Waltham, MA: UpToDate; [cited 2025 Mar 11]. Available from: https://www.uptodate-com.bvscm.a17.csinet.es/contents/acute-scrotal-pain-in-adults-evaluation-and-management-of-major-causes?search=epididimitis&topicRef=143689&source=see_link

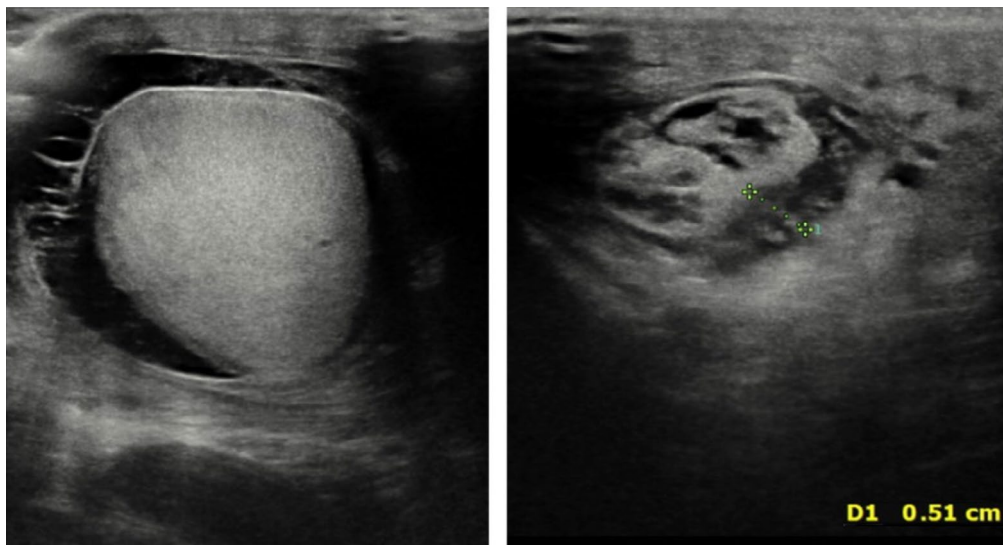


Figura 1 – Ecografía venosa clínica testicular.